THESIS

HELSINKI

1935
STANFORD UNIVERSITY
JUN
10
1937
LIBRARY

SONDERABDRUCK AUS DEN
ANNALES ACADEMIÆ SCIENTIARUM FENNICÆ. Serie A. Tom. XLIII, N:o 5.

ÜBER DEN BAU DER TRACHEA- UND LARYNXDRÜSEN UND DER DRÜSENZELLEN BEI EINIGEN SÄUGETIEREN

BEITRAG ZUR FRAGE VON DER BEDEUTUNG DES GOLGI-APPARATS UND ANDERER ZELLKOMPONENTEN FÜR DEN SEKRETIONSPROZESS BEOBACHTUNGEN IN BETREFF DER ADENOMERENTHEORIE

VON

OSMO JÄRVI

LANE MEDICAL LIBRARY
STANFORD UNIVERSITY
MEDICAL CENTER
STANFORD, CALIF. 94305

HELSINKI 1935

3788
H48J

ÜBER DEN BAU DER TRACHEA- UND LARYNXDRÜSEN UND DER DRÜSENZELLEN BEI EINIGEN SÄUGETIEREN

BEITRAG ZUR FRAGE VON DER BEDEUTUNG DES GOLGI-APPARATS UND ANDERER ZELLKOMPONENTEN FÜR DEN SEKRETIONSPROZESS BEOBACHTUNGEN IN BETREFF DER ADENOMERENTHEORIE

VON

OSMO JÄRVI

Wird mit Genehmigung der Medizinischen Fakultät der Universität Helsinki am 23. November 1935 um 12 Uhr im Auditorium maximum zur öffentlichen Verteidigung vorgelegt.

HELSINKI 1935

511063

HELSINKI 1935
BUCHDRUCKEREI-A.G. SANA

Inhaltsverzeichnis.

Seite

Einleitung 5

Über den allgemeinen Bau und die Zytologie der Speicheldrüsen 7

Die Drüsenform und die verschiedenen Zellarten 7

Die Zellkomponenten 24

Der Kern 24

Die Basallamellen 25

Die Mitochondrien 27

Der GOLGI-Apparat 31

Das Mikrozentrum 41

Trachea- und Larynxdrüsen 42

Material und Technik 48

Eigene Untersuchungen 56

1. Meerschweinchen 56

A. Beobachtungen 56

Lage der Drüsen 56

Drüsentypen und Drüsenform 58

Gangstücke 59

Schleimröhren 63

Endstücke 69

Sekret 81

Atropin- und Pilocarpinversuche 82

Fettstoffe 84

B. Untersuchungsresultate 84

Zellarten 84

Adenomerentheorie 93

Sekretionsweise 95

Die Sekretbildung in der Zelle 99

2. Katze 102

A. Beobachtungen 102

Lage der Drüsen 102

Seite

Form der Drüsen 103
Gangstücke 103
Schleimröhren 106
Endstücke 113
Sekret 124
Fettstoffe 124
Atropin- und Pilocarpinversuche 125
Neugeborene Katze 125
B. Untersuchungsresultate 127
Zellarten 127
Sekretionsweise und Sekretbildung der Zellen 131
Adenomerentheorie 136
3. Waschbär 138
4. Hund 142
5 Igel 146
6. Maulwurf 150
7. Seehund 150
8. Fledermaus 150
9. Kaninchen 154
10. Maus 156
Besprechung der Ergebnisse 161
Die Luftröhren- und Kehlkopfdrüsen bei verschiedenen Tieren und Tiergruppen 161
Die Zelltypen und Beschaffenheit ihrer Sekrete 163
Die Sekretbildung in der Zelle und die verschiedenen Zellkomponenten 170
Verschleimungs- und Adenomerentheorie 182
Zusammenfassung 186
Literaturverzeichnis 190
Erklärung der Abbildungen 198

Einleitung.

Im Jahre 1898 schreibt SOPHIE FUCHS-WOLFRING in ihrer Untersuchung über die Kehlkopf- und Luftröhrendrüsen wie folgt: »Die Zahl der hiergehörigen Publicationen ist eine sehr geringe, besonders wenn man der fast unübersehbaren Fülle von Arbeiten über die Speicheldrüsen gedenkt». Mit diesen Worten kann auch der jetzige Zustand beschrieben werden. Die Speicheldrüsen sind während der letzten Jahrzehnte einer ziemlich gründlichen Untersuchung unterworfen worden und ihre Kenntnis hat dadurch bedeutende Fortschritte gemacht. In betreff der Luftröhrendrüsen ist dagegen die einschlägige Literatur seit der Arbeit von FUCHS-WOLFRING nur durch einige ziemlich oberflächliche Mitteilungen bereichert worden.

Infolgedessen hat die vorliegende Arbeit die Aufgabe gehabt, unsere Kenntnis der Trachealdrüsen unter Anwendung der neueren, insbesondere bei der Erforschung der eigentlichen Speicheldrüsen benutzten Methoden zu erweitern. Es wurden dabei folgende Fragen aufgestellt:

1. Sind die Trachealdrüsen der Tiere von homologem Bau?

2. Was für verschiedene Zellarten lassen sich in ihnen unterscheiden und wie verhalten sie sich topographisch zu einander und zu den Drüsengängen? Was für eine Beschaffenheit haben die von jenen Zellen abgesonderten Sekrete?

3. Inwiefern können die Trachealdrüsen mit den Speicheldrüsen verglichen werden und ist es möglich, die besagten Zellen in irgendeiner von den Zellarten oder -gruppen, die an den Speicheldrüsen unterschieden werden konnten, unterzubringen?

Im Laufe der Arbeit zeigte es sich, dass zur Entscheidung der obigen Fragen eine genaue Kenntnis sämtlicher Zellstrukturen unbedingt nötig war. Somit mussten vor allem der GOLGI-Apparat und die Chondriosomen in den Untersuchungskreis mit hineinbezogen werden. Da die Zellen sich für die Untersuchung des Sekretionsmechanismus sehr geeignet erwiesen, wurden die Verhältnisse der obengenannten Zellkomponenten und Sekretgranula besonders berücksichtigt und auch experimentell durch Atropin- und Pilocarpineinspritzungen in einige Versuchstiere zu beleuchten versucht.

Wie aus dem obigen ersichtlich, ist die eingehende Kenntnis der Histologie und Zytologie der Speicheldrüsen eine wichtige Vorbedingung der Arbeit gewesen. Bei der Ausführung der Untersuchung musste auf die ihrer Struktur nach den Trachealdrüsen mehr gleichenden Mandibular- und Sublingualdrüsen das Hauptgewicht gelegt werden, während Parotis und Pankreas wegen ihrer vollkommen albuminösen Beschaffenheit im Hintergrunde bleiben konnten. Doch habe ich mich nicht ausschliesslich damit begnügt, mich nach Möglichkeit mit der auf die Speicheldrüsen bezüglichen Literatur vertraut zu machen, sondern habe auch von verschiedenen Tieren Präparate hergestellt, um geeignetes Vergleichsmaterial zu erhalten.

Meinem verehrten Lehrer, dem Chef des Anatomischen Instituts, Herrn Professor Dr. VÄINÖ LASSILA, welcher mich zu der vorliegenden Arbeit angeregt und sie durch viele wertvolle Ratschläge gefördert hat, bezeuge ich an dieser Stelle meine aufrichtige Dankbarkeit.

Über den allgemeinen Bau und die Zytologie der Speicheldrüsen [1].

Die Drüsenform und die verschiedenen Zellarten.

Gegen Ende des 19. Jahrhunderts scheinen die Forscher sich über den Bau der Speicheldrüsen gewissermassen einig geworden zu sein. Bis dahin waren nämlich die Meinungen insbesondere über die Bedeutung der in den Sublingual- und Mandibulardrüsen vorkommenden sog. GIANNUZZIschen Halbmonde stark auseinandergegangen. Ursprünglich hatte R. HEIDENHAIN diese Halbmonde auf indifferente protoplasmatische Zellen zurückgeführt, die nach dem Untergang der eigentlichen sezernierenden Zellen (Schleimzellen) sich vermehren und durch Umwandlung in sezernierende Zellen jene ersetzen sollten *(Ersatzzellentheorie);* später sprachen jedoch vor allem EWALD (1870), HEBOLD (1879) und STÖHR (1880) die Ansicht aus, die Halbmonde seien nur aus entleerten Schleimzellen entstanden, die von gefüllten Zellen aus dem Lumen verdrängt worden seien *(Phasentheorie).* Neben diesen beiden Theorien machte sich schon früh eine dritte, von v. EBNER (1872) und dem Finnländer ASP (1873) vorgelegte Ansicht geltend, nach welcher *viele Drüsen zwei verschiedene sezernierende Zellarten enthalten.* Am Ende der Schleimdrüsenschläuche gäbe es halbmondförmig gruppierte, den Parotis- und Pankreaszellen ähnliche albuminöse Zellen.

Gegen die Ersatzzellentheorie sprechen vor allem folgende, in der Literatur angeführte Umstände: 1. Es gibt reine Schleimdrüsen, wo keine Halbmonde vorkommen. 2. Man hat nicht festgestellt, dass Schleimzellen nach der Sekretion absterben, sich lösen und in das Lumen gelangen. 3. Es kommen in den Drüsen weder Mitosen noch Amitosen vor, wenigstens nicht in solcher Anzahl, dass man sie für etwas anderes als eine natürliche Regeneration des Gewebes erklären könnte; auch ist eine Vermehrung ihrer Anzahl nach starker Sekretion nicht nachgewiesen worden (ZIMMERMANN 1927). Weiter

[1] Die Speicheldrüsen werden hier in ihrem weitesten Sinne aufgefasst, indem ausser den grossen Speicheldrüsen auch der exokrine Teil der Bauchspeicheldrüse und die kleinen Drüsen der Mund- und Rachenschleimhaut dazu gezählt werden.

lassen sich, im Gegensatz zu HEIDENHAINs Behauptung, sogar nach langwierigem Nervenreiz die Halbmondzellen von teilweise oder ganz entleerten Schleimzellen unterscheiden (KRAUSE 1897). Amitosen will LOEWENTHAL (1908) in der Gl. mandibularis der Ratte gefunden haben, doch ist er selbst davon überzeugt, dass die Hauptstücke[1] der Drüse sich aus zwei verschiedenen Zellarten zusammensetzen. Dagegen gibt LOEWENTHAL die Möglichkeit zu, dass in der Gl. retrolingualis (= »mucinöse Abteilung von Submaxillaris») desselben Tieres die Halbmonde nur Ersatzzellen der Schleimzellen enthielten.

Gegen die Phasentheorie hat man u.a. folgende Umstände hervorgehoben, von welchen viele auch nicht mit der Ersatzzellentheorie in Übereinstimmung stehen. Sogar auf Grund der Phasentheorie ist es schwer, die Existenz von solchen Drüsen zu erklären, in denen niemals Halbmonde auftreten. Ebenso ist es nicht leicht zu verstehen, dass man zwischen den leeren Zellen, die infolge des seitlichen Druckes aus dem Lumen verdrängt werden, oft auch ganz nahe an die Basalmembran heranreichende Sekretkapillaren findet, wogegen solche zwischen den am Lumen gelegenen, gefüllten Schleimzellen fehlen (MÜLLER 1895, KRAUSE 1897, ZIMMERMANN 1898). Dazu sind die Halbmonde oftmals nicht leer, sondern voll von Sekretkörnen, die sich schon in frischen Präparaten aber auch durch ihre physikalischen Eigenschaften, ihre Fixier- und Färbbarkeit von den Schleimgranula unterscheiden. Endlich hat man im Lumen gewisser Drüsen zwei verschiedene Sekrete nachweisen können (ZIMMERMANN 1898). Spätere Untersuchungen haben auch in der feineren Zellstruktur, wie im GOLGI-Apparat (BOWEN 1926), in den Mitochondrien (TAKAGI 1925) und vermittels der Basallamellen (SOLGER 1896, MÜLLER 1895 und 1898, ZIMMERMANN 1898 und 1927, u.a.) Verschiedenheiten dargelegt. Es hat ebenfalls Schwierigkeiten bereitet, zu erklären, warum die Halbmonde regelmässig am Ende der Schleimstücke angeordnet vorkommen, besonders da diese lang, schlauchförmig sind, wie z.B. in der Mandibularis des Menschen (HEIDENHAIN 1920, ZIMMERMANN 1927). Nach KRAUSE wäre der Albumingehalt der Sekrete der verschiedenen Drüsen mit der Anzahl der in den Drüsen befindlichen Halbmonde und vollkommen albuminösen Hauptstücke vergleichbar, und er zieht daraus den Schluss, dass gerade diese albuminösen Elemente den eigentlichen Eiweissbestandteil des Sekrets absondern, während die Schleimzellen Schleim ausscheiden. Ausserdem beschreibt KRAUSE bei *Herpestes badius* und *H. leucurus* unter den Fleischfressern in den Unterkieferdrüsen am Ende der Albuminzellschläuche von den Schleimzellen gebildete Halbmonde, in denen tatsächlich Sekretkapillaren vorkommen, weshalb es also wenigstens in diesen Drüsen zwei verschiedene Zellarten geben müsste (1897).

[1] Im folgenden werde ich mich hauptsächlich der von ZIMMERMANN 1927 vorgeschlagenen Terminologie bedienen. Nach ihm bezeichnen die »Hauptstücke» die von den eigentlichen, Sekret absondernden Zellen gebildeten Drüseneinheiten am Ende der Ausführungsgänge; das Hauptstück der gemischten Drüsen enthält somit sowohl den Schleimschlauch als auch den Halbmond an seinem Ende.

STÖHR beobachtete 1896 in der Gl. mandibularis der Katze auch zwischen den Schleimzellen Sekretkapillaren, die jedoch viel dünner sind, als die zwischen den gewöhnlichen Eiweisszellen vorkommenden Sekretkapillaren. KRAUSE, ZIMMERMANN und v. EBNER finden die von STÖHR benutzte GOLGI-Methode nicht zuverlässig; mit Eisenhämatoxylin haben sie, ebenso wenig wie MÜLLER, in den Schleimzellen Kapillaren gesehen. ZIEGLER beschreibt 1929 in der Gl. sublingualis major von Rind, Ziege und Schaf, DACHIS 1933 in der Gl. sublingualis minor derselben Tiere mit Hilfe der Azanmethode Sekretkapillaren, ebenso zwischen Zellen, welche den Schleimzellen vollkommen gleichen, aber doch von den genannten Forschern für sekundär aus den Eiweisszellen durch deren Verschleimung entstanden gehalten werden (»die albumo-mucösen und muco-albuminösen Zellen»).

KLEIN schenkt 1882 der Phasentheorie zum Teil seine Anerkennung, indem er in der Gl. mandibularis des Menschen zwei verschiedene Zellarten unterscheidet, wogegen er die Halbmonde in der Gl. sublingualis nur als leere Schleimzellen betrachtet. Auch nach KOLOSSOW (1898) wären die Halbmonde bei der Katze in Gl. sublingualis, Gl. orbitalis und in kleinen Schleimdrüsen in der Schleimhaut des Mundes und der Luftwege nur HEBOLD-STÖHRs Halbmonde; in betreff der Halbmonde in der Gl. mandibularis räumt er jedoch ein, dass sie eine besondere Zellart darstellen. ILLING (1904) beschreibt in der Gl. sublingualis polystomatica von Hund, Katze, Rind, Schaf, Ziege und Kaninchen an Halbmonde erinnernde Gebilde, sog. Pseudolunuli, die sich nur aus der reichlich Korbzellen enthaltenden Membrana propria gebildet hätten. Auch die protoplasmatischen Basisteile der Schleimzellen können, oberflächlich betrachtet, wie Halbmonde aussehen, desgleichen die undifferenzierten, aus embryonalen Zellen zusammengesetzten Drüsenschlauchenden (SCHAFFER 1920).

Die Ersatzzellentheorie besitzt in unserem Jahrhundert keinen einzigen Anhänger, und die Phasentheorie wird von STÖHR selbst in seinem Lehrbuch 1901 als nicht stichhaltig bezeichnet. Es sei jedoch erwähnt, dass KRIJGSMAN 1925 und 1929 nachgewiesen hat, dass die Zellen der Vorderdarmdrüse der Schneckenart *Helix pomatia* während der Sekretbereitung eine granulöse Eiweisszellphase durchmachen, um beim Reifwerden des Sekrets netzförmige Schleimzellen zu werden; somit gibt KRIJGSMAN ein gutes Beispiel für einen mit der Phasentheorie übereinstimmenden Vorgang bei wirbellosen Tieren. Diese Mitteilung ist darum ganz besonders wertvoll, weil die Umwandlung »seröser» Zellen in Schleimzellen nicht nur an Hand von histologischen Übergangsformen, sondern auch mittels Ausrechnung der Frequenzschwankungen jeder einzelnen Zellphase nach einer bestimmten physiologischen Reizung nachgewiesen worden ist. *Es scheint jedenfalls bewiesen zu sein, dass die* GIANNUZZI*schen Halbmonde und die Schleimzellen bei den Wirbeltieren verschiedene Zellarten sind.* Diese Auffassung erhält endlich eine Be-

stätigung durch die Untersuchungen von M. HEIDENHAIN (1920 und 1921), in welchen festgestellt wird, dass die verschiedenen Zellarten in den Speicheldrüsen sich nach einem einheitlichen, ontogenetisch zu erklärenden System angeordnet haben (sog. *Adenomerentheorie).*

HEIDENHAIN behauptet erstens, dass die z.B. in der Gl. mandibularis auftretenden albuminösen Hauptstücke, die ohne Vermittelung des Schleimzellenschlauches direkt in die Halsstücke einmünden, mit den Halbmonden in den sowohl albuminösen wie aus Schleimzellen zusammengesetzten Hauptstücken identisch sind. Der den Halbmond von dem Gang, m.a.W. von dem Halsstück trennende Schleimzellenschlauch hätte sich nämlich gerade aus den Zellen des Halsstückes entwickelt, die sekundär verschleimt wären. Infolgedessen bezeichnen HEIDENHAIN und der seiner Theorie beitretende PISCHINGER (1924) den Schleimzellenschlauch und das Halsstück mit dem gemeinsamen Namen »Praeterminaltubulus», und den albuminösen Acinus sowie den Halbmond mit dem gemeinsamen Namen »Endstück».

Die Verschleimung der Halsstücke, die regelmässig von dem an den Halbmond grenzenden peripheren Ende des Ganges beginnt, ergibt sich aus den Untersuchungen von PISCHINGER, ZIEGLER (1927) und ZIMMERMANN (1927), nach welchen man in den den Schleimschläuchen benachbarten Zellen, bisweilen auch in sämtlichen Zellen des Halsstückes, am Rande nach dem Lumen hin einige Schleimgranula findet, weshalb diese Zellen als beginnende Schleimzellen anzusprechen sind. Ausserdem kommen alle Übergangsformen von Hals- zu Schleimzellen vor. Weiter hat ZIEGLER an der Gl. mandibularis des Rindes gezeigt, dass die Schleimschläuche bei ausgewachsenen Tieren meistens länger sind als bei neugeborenen, wogegen die Halsstücke entweder dementsprechend kürzer waren oder gänzlich fehlten. ZIMMERMANN beschreibt in den Gl. labiales inferiores und superiores des Menschen beim Neugeborenen Halsstücke, die man beim Erwachsenen äusserst selten antrifft. Nach DACHIS (1933) gäbe es wiederum in der Gl. sublingualis minor des Rindes beim Fetus nur Hals- und Endstücke, aber gar keine Schleimzellen, während beim neugeborenen und ausgewachsenen Tier die Halsstücke fehlen und durch Schleimschläuche ersetzt werden. Bisweilen findet man in den Halsstücken hier und da eine volle Schleimzelle, oder wird im Gegenteil die Zellenreihe des Schleimschlauches durch eine oder mehrere halsstückzellenähnliche Zellen unterbrochen, Unregelmässigkeiten, die sich in der Weise erklären lassen, dass die Verschleimung sich nicht ganz gleichmässig von der Peripherie nach dem Zentrum ausbreitet, sondern dass einige Zellen etwas früher verschleimt werden als ihre Nachbarzellen.

Wenn nun in einem schleimzellenlosen Drüsenast eine Verschleimung des den Acinus tragenden, schmalen Halsstückes stattfindet, nimmt der Durchmesser des Halsstückes bedeutend zu, weil die Grösse der Schleimzellen die der Halszellen um das Vielfache übersteigt; dadurch verwandelt sich der beerenförmige Acinus zu einer halbkugel- oder kalottenförmigen »Lunula», welche das Ende der entstandenen Schleimröhre umgibt.

Da also die Schleimröhren mit den Halsstücken und die Halbmonde mit den albuminösen Acini identisch sind, so besitzen alle grosse Speicheldrüsen — Gl. sublingualis, Gl. mandibularis, Gl. parotis und Pankreas (sowie auch die Tränendrüsen) — im grossen ganzen denselben Bau. Auf reichverästelte Gänge, die freilich Unterschiede zwischen den einzelnen Drüsen aufweisen (z.B. die Streifenstücke können fehlen), folgt ein schmales, entweder unverschleimtes oder verschleimtes Halsstück, das ebenfalls oft verästelt ist. An die Halsstücke wiederum schliessen sich in der Peripherie die aus Eiweisszellen gebildeten »Endstücke». Die kleineren Drüsen der Mundhöhle sehen sonst ebenso aus, nur sind die Gänge nicht immer zu Hauptgängen und Halsstücken differenziert. Nach ZIMMERMANN gibt es in den Gl. labiales superiores und inferiores sowohl Streifen- wie Halsstücke, in Gl. buccales, linguales anteriores, palatinae inferiores nur Halsstücke. In den vollkommen albuminösen Gl. gustatoriae aber wäre nicht einmal ein Halsstück vorhanden, sondern ginge der Gang, sich nur ein wenig verjüngend, direkt in röhrenförmige Endstücke über; ebenso würde nach HEIDENHAIN (1921) der undifferenzierte Gang in den Gl. lateralis nasi STENOnis und Gl. laterales dorsales der Katze in Endstücke von schwankender Form übergehen. Nach SCHUMACHER (1925) enthalten die Drüsen der Atmungswege beim Menschen auch keine Halsstücke, wohl aber die Schleimstücke vor den Endstücken. In dem vom Plattenepithel bedeckten Teil des Rachens sollen wieder reine Schleimdrüsen zu finden sein, welche durch Röhren mit flachem Epithel in weite, mit Streifenepithel bekleidete Gänge einmünden (SCHUMACHER 1927). In Drüsen, die kein Halsstück enthalten, sollen die Schleimzellen aus indifferenten Gangzellen mittels Verschleimung entstehen (HEIDENHAIN).

Am schwierigsten lassen sich die reinen Schleimdrüsen, die nichts den Halbmonden Entsprechendes besitzen, in das obige Bauschema einpassen. ZIEGLER erwähnt i.J. 1929, dass in der grossen Unterzungendrüse von Ziege, Schaf und Rind die Eiweisszellen, wenn die Tiere älter werden, allmählich sich in schleimabsondernde Zellen umwandeln, wodurch scheinbar rein mucinöse Röhren entstehen. Die beim Fetus auftretenden, zellreichen Halbmonde waren nämlich beim ausgewachsenen Tier seltene Erscheinungen. Meistens fand man bei älteren Tieren nur ver-

einzelte Eiweisszellen am Ende der Schleimröhren, oder auch kamen solche überhaupt nicht vor. Dieselbe Beobachtung machte auch DACHIS 1933 an der Gl. sublingualis minor des Rindes. Von HEIDENHAINS Ansicht über die Entstehung der vollkommen mukösen Drüse wird etwas später die Rede sein.

Da die Speicheldrüsen also einen homologen Bau besitzen, kann man erwarten, dass dieser Bau auch dieselbe Entstehungsweise hat. Nach HEIDENHAIN hat sich die Teilungsfähigkeit und somit auch die Wachstumsfähigkeit der Drüse in besonderen Organen am Ende der Drüsenschläuche, die nach ihrer Differenzierung den albuminösen Halbmonden und Acini entsprechen, konzentriert. Deshalb nennt er sie »Adenomeren». Die *Adenomeren* zeigen sich während der embryonalen Entwicklung als knospenförmige Ausbuchtungen, in denen sich die Zellen lebhaft vermehren. Das Adenomer wird dann besonders in querer Richtung vom Drüsenschlauch dicker, in der künftigen Teilungsebene entsteht infolge der Zweiteilung des Wachstumspunktes der Scheitelknospe nach und nach eine kleine Einkerbung an der Oberfläche des Adenomeren und gleichzeitig dringt an der entsprechenden Stelle das Epithel in das Lumen, welches sich daher gleichsam in zwei Äste teilt, d.h. es findet eine entweder latente oder wirkliche Faltenbildung statt. Am Boden der Falte erscheinen allmählich »Trennungszellen», die entweder undifferenzierte oder wieder undifferenziert gewordene Adenomerenzellen sind. Zu gleicher Zeit vollzieht sich gewöhnlich in der Teilungsebene die Loslösung der Basalteile der Epithelzellen voneinander (Epitheliosschisis) und in die solcherart entstandene Einkerbung schieben sich nach HEIDENHAIN Bindegewebszellen, »Schaltzellen», die den Korbzellen anderer Forscher entsprechen sollten. ZIMMERMANN betrachtet sie jedoch als Basalzellen, weil sie zwischen der Basalmembran und dem eigentlichen Drüsenepithel liegen. Der in die Spalte eingedrungenen Bindegewebszelle folgt allmählich die Basalmembran. Auf diese Art können aus einer Mutterknospe zwei Tochteradenomeren entstehen. Jedes Adenomer enthält in seinem Basalteil, m.a.W. dem Halsstück gegenüber, einige undifferenzierte Zellen, die sich mit der Mutterknospe zusammen teilen, die Anlage des zur Tochterknospe gehörenden Praeterminaltubulus zusammen mit den Trennungszellen bildend, bei dessen Zuwachs die Tochteradenomeren gänzlich voneinander getrennt werden. In den Tochterknospen wiederholt sich der Prozess, sie differenzieren sich zuerst zu Praeterminaltubulus- und Endstückanlagen und spalten sich dann in neue Adenomeren.

Obwohl das Drüsenwachstum wenigstens hauptsächlich während der Embryonalperiode stattfindet, ist der Teilungsvorgang

auch in den fertig ausgebildeten Drüsen Erwachsener gut sichtbar. Die Adenomeren sind nämlich in ihrer Entwicklung auf verschiedenen Stufen stehen geblieben und in diesem Zustande haben die Zellen sich nach ihrer physiologischen Aufgabe differenziert. So findet man Endstücke, die sich reichlich in transversaler Richtung ausgebreitet haben und dabei auf solche Art über den Praeterminaltubulus gewendet sind, dass dieser zum Teil in die Adenomeren hineingerät und den Eindruck von centro-acinären Zellen macht (»Überwallung der Adenomeren»). Die Ursache davon ist, abgesehen vom transversalen Wachstum des Adenomeren, die Unnachgiebigkeit der Basalmembran in Verbindung mit der bei Verschleimung des Halsstückes eintretenden Verlängerung desselben (HEIDENHAIN, ZIMMERMANN). Andere Adenomeren haben sich wiederum im Einkerbungsstadium fixiert, oder sind bereits eine oder mehrere Trennungszellen aufgetreten, die dazu später nach Art der übrigen Halsstückzellen haben verschleimen können. Auch können die Endstücke schon vollkommen voneinander gelöst sein, nur der Praeterminaltubulus ist noch ungeteilt. Alle diese unvollständig geteilten Adenomeren werden von HEIDENHAIN *Dimeren* genannt. Aber die Adenomerenteilung kann zur Entstehung noch komplizierterer Gebilde führen. Bevor die Tochterknospen in einem Dimeren Zeit gehabt haben, sich voneinander zu trennen, kann bereits in der einen oder anderen oder gar in beiden eine neue Teilung mit Einkerbungen, Trennungszellen usw. stattgefunden haben. Auf diese Weise entstehen *Tri-, Tetrameren* und noch höhere *Polymeren,* oft von blumenkohlähnlichen Formen, die aber auch dermassen verwickelt sein können, dass es namentlich in Mikrotomschnitten unmöglich sein kann, sie ganz auseinanderzuhalten. Die kompliziertesten Polymeren betrachtet HEIDENHAIN als pathologische Hemmungsbildungen. Im Pankreas des Menschen beschreibt NEUBERT (1927) sogar 40—50 Anlagen umfassende Polymeren. In gleicher Weise wie die Polymeren, können auch fächerförmige Verästelungen im Praeterminaltubulus aufkommen.

Die Folge von ununterbrochen fortschreitenden vollständigen Zweiteilungen der Knospe ist eine dichotome Gabelung sämtlicher Drüsenschläuche. In vielen Drüsen wird dieselbe jedoch sekundär sympodial, indem die eine der Tochterknospen sich rasch wiederholt weiter teilt, die andere aber in ihrer Entwicklung vollkommen stehen bleibt. Der Kanal der sich rasch teilenden Knospe erweitert sich dementsprechend und nimmt die Richtung des Hauptkanals an, während die unentwickelte Knospe ein Nebenast bleibt und somit eine Seitenknospe *(»laterale oder pseudoadventive Knospe»)* bildet.

Es können sich aber auch von Anfang an seitliche Knospen *(Adventivknospen)* in einigen Drüsen entwickeln. HEIDENHAIN

beobachtete in der Gl. nasi lateralis STENOnis und in den Gl. dorsales nasi der Katze, wie man dort während der Embryonalzeit einen Gangteil und an dessen Ende ein langes, röhrenförmiges, ebenfalls sich teilendes, noch physiologisch undifferenziertes, Keimepithel enthaltendes »Endstück» findet, das von allerhand Wulstung und Buckelung in unregelmässiger Anordnung gefüllt ist. Am Ende der Äste des Endstückes und auch mit den Gängen verbunden gibt es bereits ausgebildete, grosse Adenomeren. Zwischen den Wülsten liegen zahlreiche, 2—3 Zellen umfassende Zellgruppen, die sich an der Basis von den umgebenden Zellen gelöst haben und wahrscheinlich durch Teilung aus einer einzigen Mutterzelle hervorgegangen sind. Alle diese Formen sind als verschiedene Entwicklungsstadien der entstehenden Adventivknospen aufzufassen. Später entwickeln sie einen eigenen Praeterminaltubulus und können sich nach Art der gesetzmässigen Adenomeren dichotom weiter teilen.

Ausser typischen Adenomeren findet man in den Gängen isolierte oder längere Strecken parallel liegende, differenzierte, Acinuszellen ähnliche Zellen, sodass die Gänge nach HEIDENHAINS Meinung die Fähigkeit besitzen, differenzierte Eiweisszellen zu bilden. Andererseits verwandeln sich die differenzierten Acinuszellen oft in indifferente Gangzellen, z.B. bei der Entstehung von Trennungszellen. Bei seitlicher Verknospung wiederum erweisen sich die Gangzellen ebenso gut als Urmutterzellen der sezernierenden Endzellen wie der Gangzellen. Nach NEUBERT (1927) können schliesslich die Adventivknospen auch vom differenzierten Adenomerenepithel ausgehen. HEIDENHAIN schreibt darüber wie folgt: »Nach diesen Erfahrungen ist es vollkommen klar, dass die Zellen der Gänge und die der Knospen völlig äquipotent sind und zwar in einem doppelten Sinne. Erstlich in bezug auf die Formentwicklung, insofern jede Gangzelle eine neue Scheitelknospe und auch jede Scheitelknospe neue Gangzellen liefern kann; und zweitens in bezug auf die histophysiologische Differenzierung, indem die scheinbar indifferente Gangzelle sich in eine sezernierende Zelle und umgekehrt die letztere sich in eine Gangzelle zu verwandeln vermag. Was aus der Zelle wirklich wird, das scheint von der Stellung abzuhängen, welche sie in dem Systeme einnimmt. In der Gangzelle haben der Regel nach gewisse Entwicklungspotenzen eine Hemmung erfahren, so dass sie nicht zum Vorschein kommen, und die Drüsenzellen verhalten sich ganz ähnlich, nur gewissermassen in umgekehrtem Sinne. Ich wüsste nicht, woher die spezifische Hemmung rühren sollte, wenn nicht die Stellung im Systeme mit ins Spiel käme». Der morphologische Unterschied zwischen Adenomeren- und Gangzellen verschwindet gewissermassen. In den ausschliesslich Schleimzellen enthaltenden Drüsen wäre es denkbar, dass die Adenomeren sich nicht zu spezifischen

Endstückzellen, sondern nach Art der Gangzellen zu Schleimzellen differenzieren.

Es ist mir nicht möglich, hier näher auf die Bedeutung der Adenomerentheorie für die Lehre HEIDENHAINs von der »allgemeinen Synthesiologie» (1907, 1911, 1921 u.a.) einzugehen. Es sei nur erwähnt, dass er das Adenomer als ein über den Zellen stehendes Organ betrachtet, welches Eigenschaften besitzt, mit denen einzelne Zellen nicht ausgerüstet sind und die auch nicht auf die Summe ihrer Tätigkeit zurückgeführt werden können, sondern die nur für diese Zellgesamtheit allein möglich sind. Zu diesen Eigenschaften gehören die gesetzmässige Teilungsfähigkeit der Adenomeren, welche die Form und das Wachstum der Drüse bestimmt, und die spezifische Fähigkeit, sich in Endstücke und Gangzellen zu differenzieren. Die Adenomeren bilden somit ein System von Drüseneinheiten, welches eine höhere Stufe als die Zelle darstellt, ebenso wie die Zelle eine höhere Einheit ist, als die Zellorganelle. Zum Schluss sei noch erwähnt, dass HIRSCH 1932 am Pankreas nachgewiesen hat, dass die Adenomeren nicht allein eine morphologische, ontogenetische, sondern auch eine physiologische Einheit sind. Die Zellen des Acinus oder des halben Acinus (Dimer?) arbeiten und sezernieren nach HIRSCH immer gleichzeitig, synchron, wogegen die einzelnen Acini während des Fastens sehr verschiedene Stadien aufweisen, m.a.W. asynchron wirksam sind. Demnach würde jeder Acinus selbst seinen Sekretionsrhythmus ohne Nervenbeeinflussung bestimmen (»Acinusregulation der Sekretion»), im Gegensatz zu dem Zustand nach Nahrungszufuhr, wo alle Acini im selben Takt arbeiten und somit auf derselben Entwicklungsstufe stehen infolge der das ganze Organ berührenden, durch Hormon- oder Nervenreiz erzeugten Reizung (»Organregulation der Sekretion»).

Das nach HEIDENHAINs Adenomerentheorie erfolgende Drüsenwachstum hat NEUBERT durch gründliche Untersuchungen am menschlichen Pankreas bestätigt (1927). Im grossen ganzen ist die Adenomerentheorie auch von folgenden Forschern anerkannt worden: PISCHINGER 1924 in betreff der Verschleimungstheorie, ZIMMERMANN 1927, ZIEGLER 1927 und 1929, SARKKILA 1928.

Die zu Anfang des 20. Jahrhunderts herrschende Einigkeit der Auffassung vom Drüsenbau blieb jedoch nicht lange bestehen. Nachdem man sich einmal über die spezifische Natur der Lunulae und Acini geeinigt hatte, war man zu der Annahme geneigt, dass sie aus Parotis- und Pankreas-ähnlichen, sog. *serösen* oder *serozymogenen Zellen* zusammengesetzt seien.

Dennoch schreibt OPPEL schon i. J. 1900: »Es scheint zweifellos, dass diejenigen Zellen, welche wir heute unter den Namen seröse Drüsenzellen zusammenfassen, ganz verschiedene Dinge sind und oft ganz verschiedenen Zwecken dienen.» Denselben Gedanken hatte schon früher (1898) KOLOSSOW in betreff der Halbmonde in den Unterkieferdrüsen von Katze und Hund zum Ausdruck gebracht; denn er fand mit Hilfe seiner Osmiummethode in diesen Zellen graue Substanz enthaltende Vakuolen, während die Parotiszellen schwarze Granula enthielten.

Im Jahre 1907 beschreibt COHOE in der Gl. mandibularis des Kaninchens am Ende von Eiweisszellschläuchen *albuminöse Zellgruppen, die* mit Thionin *die für den Schleim typische* metachromatische *Färbung liefern* und sich auch mit Mucikarmin und Muchämatin färben (Fixierung: KOPSCH-BENSLEY, Formalin). Schwach refraktive, supravital sichtbare Granula vermochte er in diesen Zellen mit keiner Fixierung zu erhalten. Die stark refraktiven, rein serösen Granula liessen sich gut konservieren, namentlich in Fixierung nach KOPSCH und BENSLEY, und färbten sich azidophil.

Im Jahre 1908 konstatierte SCHAFFER, dass die Hauptstücke der Gl. mandibularis bei der Wasserspitzmaus *(Crossopus fodiens)* aus Zellen zusammengesetzt sind, deren Granula nach MALLORYS Methode blau werden wie der Schleim, nur ein wenig dunkler getönt. Weiter lassen die Granula sich mit Mucikarmin färben, wogegen sie mit DELAFIELDS Hämatoxylin nach Art der serösen Körnchen blau werden (Formalinfixierung). Die Zellen von *Sorex vulgaris* und *S. alpinus* färbten sich ebenfalls mit Mucikarmin nach Formalinfixierung, trotzdem die Granula gar nicht erhalten blieben. In der Gl. mandibularis des Maulwurfes *(Talpa europaea)* nahmen wiederum die Granula mit Thionin fast keine Farbe an, aber lieferten doch mit frischem Mucikarmin Schleimreaktion (nach Formol und ZENKER-Formol). Beim Igel *(Erinaceus)* färbten sich die peripheren Halbmonde schwach mit Mucikarmin.

Schon 1895 hatte KRAUSE in der Unterkieferdrüse des Igels am Ende der serösen Röhren mit Sekretkapillaren ausgerüstete Halbmonde nachgewiesen, deren Zellen sich mit Thionin metachromatisch färbten, obwohl im Speichel kein Schleim chemisch festgestellt werden konnte. Im Jahre 1897 beobachtete KRAUSE auch in der Unterkieferdrüse der Manguste mit Mucikarmin sich färbende und mit Thionin und Safranin metachromatische Zellen. SCHAFFER vermutet, dass sie derselben Zellgruppe angehören wie die obenerwähnten, teils serös, teils auch mit Schleimfarben sich färbenden Zellen. Die Färbbarkeit jener Zellen bezeichnet er als *amphoter*. Auch LOEWENTHAL beschrieb in der Unterkieferdrüse des Igels neben den serösen mit Thionin und Safranin sich metachromatisch färbende Zellen (1908).

Nach Bensley (1908) liefern die Halbmonde in der Unterkieferdrüse von Katze und Hund eine metachromatische Färbung mit Thionin, Toluidinblau und Safranin sowie Schleimreaktion mit Mucikarmin und Muchämatin bei Fixierung mit den Mischungen von Orth und Kopsch, aber weder mit Sublimat noch mit Zenkers Flüssigkeit. Er nennt diese Zellen *trophochrom*, weil sie sich nur nach einer bestimmten Fixierung mit Schleimfarben färben, im Gegensatz zu den Parotiszellen, die immer azidophil, »*homeochrom*» sind. Trophochrom sind auch die sog. hellen Zellen des Hauptstückes von Kaninchen, Ratte und Ziesel *(Spermophilus)*.

Die Gl. mandibularis der Katze ist auch von Metzner (1907 und 1910) untersucht worden. Nach seiner Technik (Osmiumsäure-Kaliumchromat-Kochsalzgemisch) mit Toluidinblau gefärbt, waren in den Zellen der Halbmonde sowohl den serösen ähnliche als auch Schleimreaktion liefernde Granula bemerkbar. Metzner hielt sie jedoch für Zellen, die Vorstufen des Schleims, nämlich Mucinogen enthalten, welches später in Mucin übergehen sollte, und schloss sich damit den Anhängern der Phasentheorie an. Zu demselben Resultat war früher Noll (1902) gekommen, indem er feststellte, dass die Mandibularhalbmonde von Hunden, die man hungern liess, mit Thionin eine metachromatische Färbung lieferten. Auch Gl. retrolingualis (Gl. sublingualis major) ist nach Noll beim Hunde eine reine Schleimdrüse, bei der Katze nach Metzner eventuell auch eine andere Zellart enthaltend. Maximow (1901) beschreibt beim Hunde in beiden Drüsen albuminöse Halbmonde. Die Resultate Metzners bestätigt Arima 1918 an Hand der gleichen Technik; die Gl. retrolingualis der Katze hält er für eine reine Schleimdrüse.

Zeitlin, ein Schüler Kolossows, erhielt bei Färbung mit Muchämatin in den Mandibularhalbmonden von Katze und Hund keine Schleimreaktion (1898). Illing (1904 und 1907), der Mucikarmin nach Sublimat-Eisessig-Kochsalz benutzte, erwähnt in seiner auf zahlreiche Säugetiere begründeten Untersuchung ebenfalls keine Schleimreaktion in den serösen Endstücken. Dagegen sah Pischinger (1924) die Granula der Halbmondzellen in der Gl. mandibularis des Hundes sich mit Mucikarmin und Muchämatin färben und mit Delafields Hämatoxylin violett werden (Schleimreaktion). Nach Takagi (1925) liefern auch die Halbmonde in der Mandibulardrüse der Katze nach Kolsters Fixierung in den mittleren Teilen der Schnitte Schleimreaktion. Takagi will diese Reaktion eventuell auf Imbibition der albuminösen Zellen mit Schleim aus den benachbarten Schleimzellen zurückführen. Daraufhin bemerkt Zimmermann, er habe oft eine Schleimreaktion in völlig albuminösen Lappen, allerdings in der Unterkieferdrüse des Menschen, gefunden. Ausserdem bestehe die Schleimreaktion gewöhn-

lich nur im Apexteil der Zelle und ihre Stärke schwanke sogar in den Zellen desselben Acinus, weshalb TAKAGIS Vermutung wenigstens nicht im allgemeinen stichhaltig sein könne. Es sei hier bemerkt, dass in meinen Präparaten, die von einem 2 Monate alten Hunde stammten, mit Mucikarmin, Muchämatin und der Azanmethode mit vorhergehender Fixierung nach HELLY, SCHAFFER und ORTH eine deutliche Schleimreaktion in den Mandibularishalbmonden bemerkbar war. Mit Eisenhämatoxylin färbten sich die Sekretgranula, die sich namentlich in ORTHS Mischung gut aufbewahren liessen, gelbgrau. Dagegen konnte man in der nach ZENKER fixierten Mandibulardrüse eines ausgewachsenen Hundes in den Halbmonden weder Granula noch eine deutliche Schleimreaktion finden. Die Halbmonde der Unterkieferdrüse der Katze lieferten mit Mucikarmin eine deutliche Schleimreaktion. Mit Hilfe der Azanmethode gewahrte man in der ganzen Zelle gleichmässig vermischt kleine rote und grössere blaue, sich schlecht konservierende Körnchen ohne Übergangsformen (KOLSTER-Fixierung). In der Flüssigkeit von SCHAFFER, HELLY und ZENKER blieben die blauen Granula gar nicht erhalten, sondern statt ihrer sah man wie in den Schleimzellen eine blaue Netzstruktur.

Die Azanmethode (Azokarmin-Orange-Anilinblau), eine Modifikation der Bindegewebsfärbung von MALLORY, wurde von M. HEIDENHAIN (1915 und 1920) eingeführt. Nach seiner Meinung nehmen nur die kollagenen Fasern, der Hyalinknorpel, gewissermassen das Schilddrüsenkolloid und der Schleim eine blaue Farbe an. Während die Granula der Schleimzellen sich himmelblau färben, fand er albuminöse Zellen, deren Sekret dunkelblau wurde. Eisenhämatoxylin färbte indessen die Granula jener Zellen häufig schwarz. Weiter nahmen in den Zellen die Vorstadien der Sekretkörnchen nach der Azanmethode rote oder später violette Farbe an. Die Ultramarinfärbung in albuminösen Zellen nennt HEIDENHAIN *amphitrop*. Nach seiner Mitteilung lieferten die Mandibulariszellen des Meerschweinchens, die Lacrimaliszellen von Rind und Mensch, die Zellen in der Gl. lateralis nasi STENONis (vielleicht auch in den Gl. laterales dorsales) der Katze und in den Mandibularishalbmonden des Menschen und die peripher liegenden hellen Zellen in der Gl. mandibularis des Kaninchens eine amphitrope Reaktion, wogegen die zentralen Zellen wie auch die Parotis- und Pankreaszellen des Menschen sich rot färbten (hauptsächlich bei Fixierung nach ZENKER).

Nach PISCHINGER (1924) erhält man jedoch in der Parotis und auch in der Mandibularis des Menschen nach der Azanmethode, aber nicht mit anderen Schleimfarben, eine amphitrope Reaktion. Die Halbmonde der Sublingualdrüse dagegen färben sich mit Mucikarmin, Muchämatin und DELAFIELDS Hämatoxylin nach Art des Schleims (Fixierung: Mischungen von ORTH und

Schaffer). Metzner beschreibt 1923 in der Ohrspeicheldrüse des Hundes eine amphitrope Reaktion nach der Azanmethode. Mit Thionin färbten sich die Sekretgranula blauviolett (die vollkommen albuminösen Körnchen blau, die Schleimkörnchen violett), mit Metzners Toluidinfärbung wurden sie blaugrün oder blau (die völlig albuminösen grün, die Schleimkörnchen violett). Im Parotisspeichel konstatierte er chemisch Mucin, fand jedoch kein amylolytisches Ferment. Nach Metzner würde also die Ohrspeicheldrüse auch Schleim absondern.

Zimmermann dagegen beobachtete in der Ohrspeicheldrüse des Menschen keine amphitrope Reaktion, wohl aber in der Unterkieferdrüse. Nach seiner Ansicht können in den Speicheldrüsen des Menschen folgende *verschiedene Eiweisszellarten* unterschieden werden, wobei er nicht allein die Sekretgranula, sondern auch die Basallamellen beachtet: »1. Die Basallamellen sind dicht gedrängt und undeutlich getrennt, die Sekretkörnchen in den Zellen färben sich nicht mit Mucikarmin und Haemalaun, leicht mit sauren Anilinfarben: Pankreas; 2. die Basallamellen sind plump und locker angeordnet, die Sekretkörnchen zeigen ebenfalls keine Mukoidreaktion: Parotis; 3. die Basallamellen wie bei der Parotis, die Sekretkörnchen nehmen ausser Haemalaun und sauren Anilinfarben mehr oder weniger Mucikarmin (bei der Heidenhain-Mallory-Färbung Anilinblau) an, d.h. sie sind amphitrop (M. Heidenhain) oder amphoter (J. Schaffer): Gl. mandibularis, Gl. gustatoriae; 4. die Basallamellen sind ganz gewöhnlich in zwei Gruppen geteilt, eine basale und eine oberhalb des Kerns, das Sekret ist in den Zellen stets weniger reichlich, liegt dicht am Lumen und zeigt nur Mukoidreaktion: Unterzungendrüsen, eine Anzahl von Läppchen der zusammengesetzten Mundbodendrüsen, vordere Zungendrüsen, Lippen- und Wangendrüsen». Zimmermanns Material war hauptsächlich mit Formalin fixiert.

In der Gl. mandibularis des Menschen kommen, wie auch ich habe feststellen können, ebenso wie Ziegler am Rind und Sarkkila am Pferde, grosse Schwankungen zwischen den einzelnen Zellen und beim Menschen auch zwischen den Individuen vor. Die gleiche Zelle kann den Eiweissgranula ähnliche und andererseits rein amphitrope, mit Schleimfarben (Mucikarmin) sich färbende Granula und sämtliche Übergangsformen meistens ganz durcheinander enthalten. So findet man mit H. M. A. (Hämalaun-Mucikarmin-Aurantia) von gelben oder blaugrauen Körnchen über violette oder rotgelbe bis zu ganz roten, oder mit Azan rotbraune oder orangefarbene über violette bis ultramarinfarbene. (Ziegler und Sarkkila benutzten zur Fixierung Formalin und verschiedene Sublimatgemische. Meine Präparate waren mit Susa-Mischung und mit Schaffers, Hellys und Kolsters Lösungen fixiert; im letzteren Fall war nur Azanfärbung

möglich.) Dagegen befinden sich bei Ziege und Schaf in der Unterkieferdrüse die ganz albuminösen Granula in anderen Zellen als die amphitropen und die gemischtfarbigen (ZIEGLER 1927). Da noch ZIEGLER, wie ZIMMERMANN und SARKKILA, sowohl amphitropes als auch typisches albuminöses Sekret im Lumen gesehen hat, zieht ZIEGLER daraus den Schluss, dass die verschiedenfarbigen Granula nicht einfach Vorstufen des schliesslichen Sekrets, sondern verschiedene, in das Lumen austretende Sekrete seien. Da jedoch Zellen vorkommen, die in ihrem Apex amphitrope Granula enthalten, welche nach der Zellbasis hin sich stufenweise in Körner von entsprechender Art wie die rein albuminösen umwandeln, so kommt er zu dem Resultat, dass die letzteren in diesem Fall dennoch Vorstufen der ersteren wären. Demnach unterscheidet ZIEGLER ein vollkommen azidophiles und ein amphitropes Sekret, welches wohl ebenfalls als Vorstufe in das Lumen abgesondert werden kann.

In der Gl. sublingualis unterscheiden ZIEGLER und DACHIS bei Rind, Ziege und Schaf ausser den vorerwähnten noch einen Zelltyp, der seinem Aussehen und seinem Kern nach mehr oder weniger den Schleimzellen gleicht, aber darin von ihnen abweicht, dass in ihnen tatsächlich dünne Sekretkapillaren vorkommen. Der Apex dieser Zellen enthält Granula, welche den Schleimkörnchen vollkommen ähnlich (nicht amphitrop) sind; dagegen gibt es in der Zellbasis und oberhalb des Kerns oft, aber nicht immer, einige amphitrope oder sich rein albuminös färbende Granula, oft zu unregelmässigen Vakuolen oder Klumpen unterhalb der Schleimzone verbunden. Diese gelangen ihrerseits in die in die Zelle eindringenden Sekretkapillaräste, welche sich gewöhnlich lotrecht von den interzellularen Sekretkapillaren abzweigen, um auf diesem Wege die Zelle zu verlassen. Die albuminösen Sekretklumpen und die oftmals mit Sekret gefüllten Sekretkapillaren bilden zwischen den verschiedenen Sekretzonen eine für diese Zellen charakteristische Querlinie. Diese »*muko-albuminösen*» oder »*albumo-mukösen*» Zellen wären die letzten Stufen in der vollständigen Verschleimung der Eiweisszelle. Sie unterscheiden sich von der vierten Gruppe ZIMMERMANNs durch das Fehlen der Basallamellen, wogegen dieser Zelltyp in seinen früheren Stadien noch Supranukleärlamellen besitzen kann. Die Endform ist eine Zelle, die sich nicht in ihren Reaktionen von der Schleimzelle unterscheidet; doch kann im Gang albuminöses (z.B. mit H. M. A. sich gelb färbendes) Sekret sichtbar sein.

ZIMMERMANN nennt seine vierte Gruppe die »*muko-seröse*», weil die dahin gehörenden Zellen nach seiner Ansicht hauptsächlich Wasser ausscheiden. Die immer in der Zelle spärlich vorkommenden Schleimkörnchen sollen keine grosse Rolle spielen, denn im weiten Lumen der von solchen Zellen gebildeten Acini wird fixier- und färbbares Sekret niemals reichlich gefunden.

Während Zimmermann in seiner Einteilung eigentlich nur die Drüsen des Menschen berücksichtigte, stellte Stormont (1928, 1932) eine Gruppierung sämtlicher untersuchten Säugetiere auf, die er aber nur für eine interimistische ansah. Er schreibt: »In the meantime it is obvios that the best that can be done is to describe as accurately as possible those cell types, wich constitute well defined categories and to leave many of types for the present »incertae sedis». Demnach unterscheidet er in den Speicheldrüsen die Schleimzellen und im Gegensatz dazu die *sero-zymogenen* Zellen sowie neben diesen »*special serous cells*». Die sero-zymogenen Zellen sollten in der Regel Fermente absondern, doch gibt es unter ihnen auch Zellen, in denen keine Fermente gefunden worden sind. Die Zellgranula färben sich nicht mit Mucinfarben, dagegen mit zahlreichen anderen Farben, insbesondere mit Mitochondrienfarben. Die Zellen enthalten in grosser Menge basophile Substanz. Der Prototyp dieser Zellen sind das Pankreas und die Hauptzellen der Fundusdrüsen des Magens, doch gehören dahin auch die Parotisdrüsen aller untersuchten Tiere, die Unterkieferdrüse des Meerschweinchens, die albuminösen Zellen in den Unterkieferdrüsen von Mensch, Pferd, Rind und anderen Huftieren, diejeningen der menschlichen Unterzungendrüse und schliesslich die Zungendrüsen v. Ebners. Die spezialserösen Zellen umfassen alle anderen albuminösen Zellen, die nicht in die sero-zymogene Gruppe hineinpassen, und bilden somit keine homologe Gruppe. Stormont unterscheidet daselbst folgende Haupttypen: 1. die Halbmondzellen der Gl. mandibularis von Hund und Katze; die Halbmonde liefern nach Formalinfixierung Mucinreaktion, trotzdem sie eigentlich »non-mucinous» sind; 2. die keine Schleimzellen enthaltenden Mandibulardrüsen der Nager, wo zweierlei Zellen vorkommen, »trophochrome» Zellen mit ihren Basallamellen und »homeochrome» Zellen ohne basophile Materie; 3. die Mandibulardrüsen der Insektenfresser, den vorigen ähnlich, aber sehr mangelhaft untersucht.

Müller (1896), Held (1899) und Heidenhain (1920) betrachten jedoch beim Kaninchen die Trophochromen und Homeochromen als verschiedene Funktionsphasen derselben Zelle, weil man Zellen findet, in denen beide Sekretformen zusammen vorkommen. Hoven fand in der Mandibularis des Kaninchens und der Maus zwei verschiedene Zellarten (1912). In der Gl. mandibularis der Ratte und Maus gibt es nach Duthie (1933) ebenfalls homeo- und trophochrome Zellen (Regaud-Fixierung; Thionin-, Mucikarminfärbung). Honda (1927 und 1929) unterscheidet in den Unterkieferdrüsen der weissen Ratte ausser den homeo- und trophochromen Zellen noch Schleimzellen. Beim Meerschweinchen beobachtete ich in der Mandibularis mit Azan nach Kolster-Fixierung Zellen, die entweder blaue oder rote, aber meistens

beiderlei Granula enthielten. Nach HELLY waren dagegen sämtliche Zellen fast ausschliesslich blaugranuliert. Nach SCHAFFERS Methode gelang es nicht, die Granula zu fixieren. Mit Mucikarmin gaben die Zellen keine Schleimreaktion.

Wie aus dem obigen ersichtlich, sind die Mitteilungen über die Art der albuminösen Zellen bisher sehr widerspruchsvoll gewesen. Die sero-zymogene Gruppe STORMONTS umfasst alle von ZIMMERMANN beim Menschen unterschiedene Zellarten. Die Granula in den Halbmonden der Unterzungendrüse färben sich jedoch nach ZIMMERMANN mit sämtlichen Schleimfarben. Die Gl. mandibularis des Rindes enthält nach ZIEGLER keine Basallamellen, weshalb sie nicht in die sero-zymogene Gruppe eingereiht werden kann, usw. Während mehrere Forscher die Schleimreaktion nur bei gewissen Fixierungen feststellten, liess sie sich nach anderen mit Hilfe aller Fixierungen erzielen.

Nach STORMONT braucht die amphitrope Reaktion, die Trophochromasie, nicht vom Schleim herzurühren, wie HEIDENHAIN, METZNER und ZIEGLER glauben, denn die Tingierung mit Schleimfarben genügt nicht zum Nachweis von Schleim (HOYER 1890, COHOE 1907, BENSLEY 1908, SCHAFFER 1908, 1927, STORMONT 1928, 1932). Die metachromatische Färbung des Schleims mit Thionin, Toluidinblau usw. ist eine Erscheinung, deren Ursachen man nicht sicher kennt (s. jedoch Seite 167). Jedenfalls färben sich Knorpel und Mastzellgranula, nach v. MÖLLENDORFF auch der Kern, ebenfalls metachromatisch. Die Färbbarkeit mit Muchämatin und Mucikarmin ist eine Absorptionserscheinung, die von der Gel-Konzentration und der Dispersionsstufe der zu färbenden Substanz und auch von anderen Faktoren abhängt. Auch ZIMMERMANN bezweifelt die Spezifität des Mucikarmins, denn bei starker Färbung wird auch das kollagene Bindegewebe ein wenig damit tingiert, obwohl die Farbe allerdings aus dem Bindegewebe mit Salzsäurealkohol differenziert werden kann, ohne dass die Drüsenzellen ihre Farbe verlieren. Nach seiner Ansicht sollte man nicht von Mucin-, sondern von Mukoidreaktion sprechen. Das einzige Mittel, das Mucin nachzuweisen, ist die chemische Untersuchung des Sekrets. In Drüsen, die ausser Eiweisszellen auch Schleimzellen enthalten, führt nicht einmal dies zum Resultat. Immerhin vermag man oft mit grosser Wahrscheinlichkeit eine Zelle als schleimsezernierend zu identifizieren, falls auch die übrigen morphologischen Eigenschaften der Zelle für eine Schleimzelle typisch sind (STORMONT).

Aber nicht nur bei den Eiweisszellen, sondern auch bei den *Schleimzellen* sind Unterschiede zwischen den Zellen wahrzunehmen. Nach ZIMMERMANN färben sich einige Schleimzellen stark mit basischen Anilinfarben, während andere keine Farbe anneh-

men. Mit frischer Mucikarminlösung färben sich dagegen sämtliche Schleimzellen gleich intensiv. Auch im Lumen vermag ZIMMERMANN mittels kombinierter Methylenblau-Mucikarminfärbung zwei ungleiche Sekrete in derselben Drüse, oft sogar in demselben Ganglumen, zu unterscheiden. Er macht somit einen Unterschied zwischen einem Mucin, das sich mit basischen Anilinfarben färbt, und einem anderen Mucin, welches nicht damit, aber wohl mit Mucikarmin Farbe annimmt; dazu kommt noch eine Übergangsform zwischen jenen beiden. Es ist möglich, dass sich im Lumen die eine Mucinart in die andere verwandelt.

Ausser Eiweiss- und Schleimzellen beschrieben SCHAFFER (1897), PISCHINGER (1924), ZIMMERMANN (1927) und HAMPERL (1931) noch eine dritte Zellart, die sog. *Pyknozyten, Onkozyten,* die stark oxyphile, mit kleinen Körnchen gefüllte Zellen sind. In der Mitte der Zelle befindet sich ein pyknotisch aussehender Kern, in welchem aber auch amitotische Teilungen vorkommen sollen. Derartige Zellen sieht man hier und da in den grösseren Gängen, Hals- und Hauptstücken, doch sind sie nicht konstant. Nach HAMPERL kommen sie nur bei älteren Leuten vor und bilden auf das Altern begründete, gleichartige Neudifferenzierungsprodukte verschiedener Zellarten. ZIMMERMANN hat solche auch in den Luftröhrendrüsen des Menschen gefunden. In meinem Tiermaterial habe ich sie nicht gesehen.

Wie die obige Darstellung zeigt, ist es schwer, eine allgemeingültige Gruppierung der Speicheldrüsenzellen zustandezubringen. Eine vollkommene Übereinstimmung besteht nicht zwischen dem anatomischen Bilde und der physiologischen Funktion der Drüse. Nach GROEBBELS (1927) ist die Ptyalinsekretion nicht einmal für die Gl. parotis spezifisch. Das Ptyalin fehlt z.B. im Parotisspeichel des Pferdes und des Schafes und im Mandibularspeichel des Schafes, wogegen der Mandibularspeichel des Pferdes diastatisch wirkt. Einige Forscher meinen, der Mandibularspeichel von Pferd, Rind und Hund enthalte nur Aktivatoren, aber nicht das Ferment selbst, das die Mandibulardrüsen beim Menschen und Schwein sezernieren, usw. »The demilune concept is only concerned with a form of cell groping and not with a type of cell and the determination of wether a cell is mucous or serous is only a first and relatively unimportant step in gland analysis» (STORMONT). Die Einteilung in seröse und muköse Zellen »is without any chemical foundation, for the simple reason that almost every gland has a more or less spesific type of secretion» (BOWEN 1926, IV).

Die Zellkomponenten.

Für die in den Zellen konstant vorkommenden Strukturen, wie den GOLGI-Apparat und die Mitochondrien, hat man in letzter Zeit nach einer speziellen, bestimmten Funktion gesucht und sie damit als Zellorganelle betrachten wollen. In den Drüsenzellen ist besondere Aufmerksamkeit auf die Sekretbildung gerichtet worden. Doch hat es sich äusserst schwierig gezeigt, die Sekretbildung in einer bestimmten Zellstruktur zu lokalisieren. Von den verschiedenen Forschern wird dieselbe bald dem einen, bald dem anderen »Organell» oder auch mehreren solchen zugeschrieben. Es ist auch schon im voraus wahrscheinlich, dass die Funktion in spezialisierten Sekretionszellen so grosse Zellveränderungen hervorruft, dass alle Zellkomponenten direkt oder indirekt in den Dienst der Sekretbildung einbezogen werden. COWDRY schreibt 1934: »— — — to attribute any function exclusively to a single element in the cell is wholly injustifiable. The cell is the unit and all parts of it cooperate». Dessen ungeachtet besitzt jede permanente Zellstruktur selbstverständlich ihre besondere Aufgabe, doch ist es mit den jetzt zur Verfügung stehenden Mitteln oft unmöglich, dieselbe festzustellen.

Der Kern. Namentlich früher wurde dem Kern eine grosse Rolle bei der Sekretion zugeschrieben. Im allgemeinen hat man beobachtet, dass in Eiweisszellen der Kern, wenn die Zelle sich mit Sekret füllt, kleiner, dunkler und chromatindichter wird. Es ist jedoch nicht nachgewiesen, dass die im Kern enthaltene Chromatinmenge tatsächlich schwankt. Wahrscheinlich handelt es sich nur um eine mechanische Schrumpfung des Kerns infolge des in der Zelle gebildeten Sekrets. Nach ZIMMERMANN (1927) sind z.B. in der Bauchspeicheldrüse, wo die Sekretgranula selten die Zelle erfüllen, weder in der Form noch in der Färbbarkeit des Kerns Veränderungen bemerkbar. In vielen Drüsen aber, wo Kernveränderungen vorkommen, haben sich diese nicht auf eine bestimmte Funktionsphase lokalisiert (HOVEN 1912, ZIMMERMANN 1927).

Zahlreiche Forscher haben wahrgenommen, wie die Nukleolen den Kern verlassen und im Protoplasma in Sekret übergehen. Es sei hier nur MAXIMOW (1901) erwähnt, welcher einen solchen Vorgang in den albuminösen Zellen der Retrolingualdrüse beim Hunde beschreibt. Auch das Sekret der Schleimzellen und der Eiweisszellen der Mandibulardrüse entsteht nach seiner Ansicht im Kern, weil die ersten Sekretgranula sich um den Kern herum bilden. Doch heben HEIDENHAIN (1907) und ZIMMERMANN (1927) hervor, dass die Nukleolen oft vom Mikrotommesser aus der Kernmembran mitgerissen werden, ein Vorkommnis, welches

Hett (1924) in der Bauchspeicheldrüse der Maus wahrgenommen hat. Hamperl (1931) verneint die Möglichkeit, dass die Nukleolen in den Speicheldrüsen des Menschen den Kern verlassen würden.

Ziegler (1927) sah in der Unterkieferdrüse des Rindes eine mit Kernfarben tingierte, »Chromatinkörnchen?» enthaltende Masse sich eng an die Eiweisszellkerne anschliessen und meint, dieses stehe mit der Sekretbildung im Zusammenhang. Nach Garnier (1899) wandert das Chromatin in gelöster Form nach dem Zytoplasma, um sich dort mit den Basallamellen, aus denen sich weiter die Sekretkörnchen entwickeln sollen, zu vereinigen. Ein ungefähr ähnlicher Vorgang findet nach Aunaps Behauptung (1931) in der Parotisdrüse der Ratte statt, wo die sich aus dem Kern in flüssiger Form in das umgebende Ergastoplasma ergiessende Substanz diesem eine basophile Färbbarkeit verleihen soll. Mit Pyronin färbbare, auch aus dem Kern in flüssiger Form austretende Stoffe werden von Uotila (1934) in der Schilddrüse des Meerschweinchens beschrieben.

Nach Saguchi (1920) entstehen die Mitochondrien aus dem vom Kern ausgestossenen Chromatin. Honda (1929) glaubt, dass der Golgi-Apparat, der nach seiner Auffassung in Sekret übergeht, sich aus dem Kern entwickelt.

Wie in vielen anderen Geweben kommen auch in der Speicheldrüse zweikernige Zellen vor. AUNAP gibt ihre Menge in der Parotisdrüse zu 12 % an. In der Bauchspeicheldrüse der weissen Ratte soll die Hälfte der Zellen zweikernig sein (DOLLEY 1925). In Übereinstimmung mit GOLDSCHMIDTs Lehre glaubt DOLLEY, dass der eine Kern für die Zellfunktion sorge (somatischer Kern), der andere in der Zellfunktion einen indifferenten, propagativen, idiochromatischen Kern ausmache. Nach starkem Reiz würde nur der eine Kern bei Exhaustion verschwinden, der andere unverändert erhalten bleiben. Eine andere Erklärung für die Vielkernigkeit ist HEIDENHAINs Theorie von der unvollständigen Zellteilung. In zweikernigen Zellen wäre bei der Kernteilung das Zellplasma ungeteilt geblieben, was die Bildung einer Dimerenzelle zur Folge gehabt hätte (ganz so, wie nach der vorigen Darstellung aus einer unterbrochenen Drüseneinheitsteilung das Dimer hervorgeht). Auf solche Weise erklären COLLIN und FLORENTIN (1930) die Vielkernigkeit der LOEWENTHALschen Drüse (Gl. infraorbitalis).

Sowohl in den Eiweiss- wie in den Schleimzellen kommen ein wenig Mitosen vor (SMIRNOW in Eiweisszellen 1903, ZIMMERMANN 1927). GARNIER, LOEWENTHAL, AUNAP wollen Amitosen gesehen haben.

Die Basallamellen. Es wurde oben bereits auf die nahe Beziehung des Kerns zu den Basallamellen hingewiesen. Diese wurden anfangs als Fäden in der Zellbasis (Solgers Basalfilamente) beschrieben, aber nach Holmgren (1904), Zimmermann und Aunap

werden niemals punktförmige Querschnitte gefunden, weshalb sie lamelläre Bildungen sein müssen. ZIMMERMANN und ZIEGLER beobachteten solche nicht nur in der Zellbasis, sondern auch oberhalb des Kerns in gewissen Zellen (Supranukleärlamellen, siehe S. 19 und 20). Nach AUNAP wären in der Parotisdrüse der Ratte, nach SAGUCHI im Pankreas des Frosches die Lamellen konzentrisch um den Kern geordnet.

In betreff der wahren Natur der Basallamellen sind die Meinungen sehr geteilt gewesen. BOUIN (1905), HOVEN (1910 und 1912), DUESBERG (1912), NASSONOV (1924) und BOWEN (1926) halten die Basallamellen nur für schlecht fixierte Mitochondrien, da sie z.B. in Osmiumgemischpräparaten im peripheren Teil fehlen, wo die Chondriosomen gut erhalten sind, aber in den zentralen Teilen, wo die letzteren nicht mehr zum Vorschein kommen, sichtbar sind und sich während der Sekretbildung in den Zellen gleich den Mitochondrien vermindern. Dennoch haben REGAUD und MAWAS (1909) sowie BENSLEY (1911) nachgewiesen, dass Mitochondrien und Basalfilamente in der gleichen Zelle nebeneinander vorkommen. Nach den zwei erstgenannten Verfassern sollen die Mitochondrien in der menschlichen Mandibulardrüse sich nicht mit Eisessig enthaltenden Mischungen (BOUIN oder TELLYESNICZKY) fixieren lassen, das Ergastoplasma aber wohl. Bei Fixierung mit Formolbichromat und Färbung mit Eisenhämatoxylin soll das Ergastoplasma als kompakte, homogene Masse, »frangées sur leur bords», in der Zellbasis hervortreten, die schwarz tingierte Mitochondrien in sich einschliesst. Denselben Befund beschreibt BENSLEY im Pankreas des Meerschweinchens bei Anwendung von Chromsublimat. BENSLEY hat weiter nachgewiesen, dass MILLONS Eiweissreaktion und MACALLUMS Eisenreaktion in den Basalfilamenten stark positiv sind, während in den Chondriosomen die letztere negativ und die erstere nur schwach positiv ist.[1] Auch ANNA HERTZIG (1934) hat in den mittleren Teilen von Osmiumpräparaten, wo die Mitochondrien als destruierte Überbleibsel sichtbar waren, die Basalfilamente als lange Fäden auftreten und oft bis in die Nähe des Apex reichen sehen, weshalb sie keine Chondriosomen sein können.

Bei den wirbellosen Tieren hat man mit Sicherheit die Basalfilamente und Mitochondrien als verschiedene Bildungen festgestellt (LUTZ 1922, ROSKIN 1926, JACOBS 1929). Sie weichen in Grösse, Form und chemischer Reaktion dermassen voneinander ab, dass eine Verwechslung nicht möglich ist. Nach JACOBS geben die Basalfilamente keine FEULGENsche Nuklealreaktion und »es dürfte sich um eine rein plasmogene Struktur handeln».

[1] Persönliche Mitteilung 1926 an STORMONT.

Die Lamellenform gilt heutzutage als Artefakt, unter dem Einfluss der Essigsäurefixierung aus einer homogenen protoplasmatischen Masse bei der Ausfällung bestimmter Substanzen entstehend (Regaud und Mawas 1909, Bensley 1911, Cowdry 1924, Stormont 1928, Aunap 1931, Hertzig 1934). Regaud und Mawas, Cowdry, Dolley und Aunap betrachten die Basalmaterie wenigstens zum Teil als ein Produkt der Nuklearaktivität. Nach Dolley würde sie sich ganz und gar aus dem vom Kern kommenden Chromatin bilden und dann in Sekret übergehen. Hertzig, nach deren Ansicht, wie oben erwähnt, Basalfilamente und Mitochondrien verschiedene Bildungen sind, vermutet jedoch, dass erstere aus sehr verschiedenen Strukturen, u.a. aus Chondriosomen, hervorgehen; das sei auch mit den den Basallamellen nahestehenden »Nebenkernbildungen» im Pankreas der Fall. Stormont hält es für wahrscheinlich, dass basophile Materie, nach Bensleys Reaktionen definiert, in allen Zellen, auch in den mukösen, vorkommt, obschon oft in so geringer Menge, dass sie nicht nachgewiesen werden kann.

Bei der Entstehung des Sekrets wird den Basallamellen häufig eine grössere oder kleinere Rolle zugeschrieben, weil sie sich in den bei der Sekretion entleerten Zellen vermehren und, je nachdem neue Sekretkörnchen entstehen, vermindern sollen, worüber man sich jedoch nicht einig ist. Es ist nämlich sehr schwer, in den Zellen die Menge der basophilen Materie zu bestimmen, da in einem Schnitt nur zwei Zelldimensionen sichtbar sind und die basophile Substanz sich oftmals an der einen Seite der Zelle konzentriert hat. Nach Aunap verändern die Basallamellen während der Sekretion nicht ihre Grösse und Form, wohl aber ihre Färbbarkeit insofern, als sie in den leeren Zellen basophil, in den vollen azidophil sind. Hertzig hinwieder behauptet, dass sie sich nicht spezifisch mit basischen Farben färben, sondern ebenso gut mit azidophilen; der Unterschied bestehe nur darin, dass sie dichter und somit stärker färbbar sind, als das umgebende Protoplasma.

Die Mitochondrien. Die meisten Forscher führen indessen die Entstehung des Sekrets auf die Mitochondrien zurück, die man ebenfalls nach der Sekretion in den leeren Zellen hat zunehmen und während der allmählichen Bildung der Sekretkörnchen abnehmen, ja sogar gänzlich verschwinden sehen.

In den *albuminösen* Zellen sind am Ende der Mitochondrien und längs derselben Aufquellungen (»plastes») beschrieben, welche sich ablösen, Granulaform annehmen, allmählich die Mitochondrienfärbbarkeit und -fixierbarkeit verlieren und in Sekretgranula übergehen sollen (Regaud und Mawas 1909 in Gl. parotis des Esels und Gl. mandibularis des Menschen, Eklöf 1914 in den Hauptzellen der Fundusdrüsen). Nach dieser Anschauungsweise

würden die Chondriosomen bei der Sekretbildung ihre Grösse und Form im grossen ganzen unverändert beibehalten, sie würden katalytisch wirken, aus den im Zytoplasma angehäuften Rohstoffen Sekretkörnchen erzeugend. Diesem Standpunkt nähert sich auch COWDRY 1924 und 1926, indem er der Protoplasma-Mitochondriumoberfläche bei der Konzentration und Auslese der Substanzen und auch als Reaktionsfeld eine grosse Rolle zuschreibt; doch könne auch die Mitochondriensubstanz wie die anderen Zellkomponenten direkt an der Sekretlaboration teilnehmen. COWDRY und BOWEN unterscheiden in den Mitochondrien eine Schalenschicht und ein schwächer färbbares Internum.

Nach anderen Forschern zerfallen die Mitochondrien in Körnchen, die sich in Sekretgranula umwandeln. Als Übergangsformen sollen perlschnurähnliche Granulareihen entstehen, die noch durch eine dünne Schnur verbunden sind (Chondriomiten), oder aber werden die langen Chondrioconten in kurze Stäbchen zerbrochen, die weiter in Körnchen zerfallen. Dies würde die Abnahme der Mitochondrien während der Sekretbildung in der Zelle erklären. Die verbrauchten Chondriosomen werden möglicherweise durch die Längsteilung der nicht an der Sekretion teilnehmenden Chondriosomen der Zelle, oder wahrscheinlicher durch neues Hervorwachsen aus den zurückgebliebenen Chondriosomstümpfen in der Basis ersetzt (HOVEN 1910 und 1912: Mandibulardrüse und Pankreas des Kaninchens, Mandibulardrüse von Katze und weisser Ratte). Nach MAXIMOW (1916) kommt nur der letztere Fall in Betracht. Auch ARNOLD (1911), GUIEYSSE-PELLISSIER (1911), SCHULTZE (1911), DUESBERG (1912), MAXIMOW (1916), CHAVES (1918), S. TSCHASSOWNIKOW (1918),[1] SAGUCHI (1920), HORNING (1925), TAKAGI (1925), N. TSCHASSOWNIKOW (1927) und AUNAP (1931) beschrieben die Entstehung der Sekretgranula aus den Mitochondrien, die meisten hauptsächlich in der von HOVEN angeführten Weise. S. und N. TSCHASSOWNIKOW fassen die Chondriosomen nur als Baumaterial des Sekrets auf.

Einen weiteren Beweis für die Entstehung der Sekretgranula aus den Mitochondrien bilden die Beschreibungen von Plasten, wo ein in seiner Färbbarkeit abweichendes Zentrum unterschieden werden kann, und auch von Granula, die eine nach der Mitochondriensubstanz sich färbende Peripherie besassen, was sie als Übergangsformen zwischen Sekretgranula und Chondriosomen oder Sekretionserscheinungen in den Chondriosomen kennzeichnet (GUIEYSSE-PELLISSIER 1911 Eiweisszellen in der Gl. mandibularis des Schafs, MA 1924 Meerschweinchenpankreas und 1928 Hauptzellen der Fundusdrüse, UOTILA 1934

[1] Nicht veröffentlicht; zit. nach N. TSCHASSOWNIKOW.

Schilddrüse des Meerschweinchens). Auch bei Vitalfärbungen nach MICHAELIS (1900) sollen die Mitochondrien sich mit Janusgrün, die jungen Sekretgranula teils mit Janusgrün, teils mit Neutralrot gefärbt haben, die älteren dagegen ausschliesslich mit Neutralrot in dem Pankreas und den Speicheldrüsen der Maus. Zu ähnlichen Resultaten kamen DEBEYRE (1912) sowie LAGUESSE und DEBEYRE (1925). MICHAELIS konnte jedoch keine Schwellungen in den fadenförmigen Chondriosomen unterscheiden.

Die gleichen Mitochondrienbilder haben auch andersartige Erklärungen erhalten. HAUSCHILD (1916) verneint die Existenz von Mitochondrien als präformierte Struktur. Doch sind die Mitochondrien in der Drüsenzelle an sich in einem frischen Präparat sichtbar (NASSONOV, DUTHIE, HIRSCH, LUDFORD, NAHM, COVELL). Es ist auch denkbar, dass das Mitochondrium eine primär schwankende Form besässe, dass sowohl Stab- wie Kornformen vorkämen ohne direkte Umwandlung der Mitochondrien in Sekretkörnchen. So konnte KEY (1916) eine verschiedene Färbbarkeit der Chondriosomenschwellungen und der jungen Sekretkörnchen nachweisen, weshalb er nicht der Ansicht ist, dass die Sekretgranula aus Mitochondrien entstehen. Auch MOLOY und SMITH (1930) finden keinen Grund zu der Annahme, dass die Schwellungen an den Mitochondrien in Verbindung mit der Sekretbildung ständen (Gl. mandibularis des Kaninchens). NASSONOV (1923) hebt hervor, dass Unterschiede zwischen den Sekretkörnchen und den Mitochondrien bestehen, trotzdem die erstgenannten mit Mitochondrienfarben färbbar sind. Die Sekretgranula sind von Anbeginn sowohl supravital als auch fixiert stark lichtbrechend, wogegen die Chondriosomen sich nur wenig vom lebenden Protoplasma unterscheiden. Auch die jungen Granula bleiben in Alkohol- und Sublimateisessigfixierung erhalten, während die Mitochondrien nicht zum Vorschein kommen; die Fuchsinfarbe hält sich in den Sekretgranula bei der Differenzierung viel länger als in den Chondriosomen. In der Zelle gibt es auch in allen Stadien Mitochondrien, nur ist es schwer, sie in Zellen, die mit gleichgefärbten Sekretgranula gefüllt sind, zu gewahren (Bauchspeicheldrüse von Axolotl, Triton, Maus usw.). Die in den Mitochondrien vorkommenden Anschwellungen und Granulaformen sind auch auf schlechte Fixierung allein zurückgeführt worden. Nach NASSONOV sind wenigstens die im mittleren Teil eines Schnittes auftretenden Körnchen Artefakte. PARAT und PAINLEVÉ fanden auch bei den besten Chondriosomfixierungen die Mitochondrien zu Granula, Chondriomiten und Bläschen alteriert (1925). Nach LEVI (1912) und MISLAWSKY (1911) sind die gut erhaltenen Chondriosomen glatte Stäbchen oder Filamente, sodass es keine Beweise dafür gibt, dass die Sekretgranula aus den Chondriosomen hervorgehen. Auch nach SAGUCHI findet man im Froschpankreas weder Schwel-

lungen noch Teilungen an den Mitochondrien, mit Ausnahme der Gegend des GOLGI-Apparats, wo die Chondriosomen in Sekretgranula übergehen sollen. Nach DUESBERG kann schlechte Fixierung die Ursache der Schwellungen, Bläschen und Granulaformen sein.

Doch betont insbesondere MAXIMOW (1916), dass die verschiedenen Chondriosomenformen sogar ganz in der peripherischen Zone des Schnittes vorkommen, und zwar speziell in der Bauchspeicheldrüse des Axolotls und der Ratte, an welchen Tieren MISLAWSKY und LEVI ihre obenerwähnten Untersuchungen angestellt hatten. Nach HONDA verwandeln sich die Mitochondrien in den sero-zymogenen Zellen der Mandibulardrüse der Ratte in Granula, wogegen die Mitochondrien der (spezial-?) serösen Zellen höchstens chemisch ohne morphologische Veränderungen an der Entstehung des Sekrets teilnehmen können (1927).

Nicht nur als Resultat einer schlechten Fixierung, sondern auch unter pathologischen Zuständen nach andauerndem Hungern ist die Umwandlung der Filamente in Granula und Bläschen im Pankreas des Meerschweinchens (MA 1924) und der weissen Ratte (MILLER 1922) beschrieben worden.

Ziemlich schlecht stimmen die von fixierten Drüsen erhaltenen Bilder mit den vitalen Untersuchungen überein. HIRSCH (1932) sah in der Bauchspeicheldrüse einer lebenden Maus an sich und auch mit Janusgrün gefärbt nur stab- oder filamentförmige Chondriosomen. Aus diesen in, an oder neben den Filamenten traten die ersten Sekretgranula hervor und färbten sich auch mit Neutralrot. In den Mitochondrien gewahrte man weder Verdickungen noch eine Segmentierung in die Granula. Ein ähnliches Bild lieferten auch die Präparate nach der BENSLEY-COWDRY-Methode. DUTHIE (1933), welcher die vitalen Befunde von HIRSCH im Pankreas der Maus bestätigt, kam zu denselben Resultaten bei der Supravitaluntersuchung nach Vitalfärbung und auch in REGAUD- und ZENKER-Formolpräparaten bei der Gl. parotis, mandibularis, retrolingualis und sublingualis der Maus. Nach seiner Ansicht besteht kein Zweifel an der Entstehung der Granula »if not in actual contact with the mitochondria at least a little distance from them, so that there is no question of either bleb formation or fragmentation occurring as described by previous authors, SAGUCHI 1920, MORELLE 1925, HORNING 1925». Auch LUDFORD (1931) bezeichnet die Mitochondrien in der Bauchspeicheldrüse der Maus als stabförmig. Dasselbe tat MICHAELIS schon im Jahre 1900 in seiner Untersuchung über das Pankreas und die Speicheldrüsen der Maus.

Verästelungen, Anastomosen und Netzbildungen sind in fixierbaren Präparaten von EKLÖF, MISSLAWSKY, KEY und MA beschrie-

ben worden. Ihrer Ansicht widersetzt sich MAXIMOW, welcher bei Mitose deutlich getrennte Chondriosomen nachwies. Die Vitaluntersuchungen sprechen auch nicht für Anastomosen. Nach MAXIMOW beruhen derartige Bilder auf sekundärer Zusammenleimung der Mitochondrien.

Die Chondriosomen der *Schleimzellen* sind nur wenig untersucht. REGAUD und MAWAS (1909) erwähnen kurz, dass die Schleimzellen der Mandibulardrüsen von Esel, Katze und Hund Granula und kurze Stäbchen im intervakuolären Protoplasmanetz enthalten. HOVEN beschreibt (1912) Chondriosomen der mukösen Zellen in der Sublingualdrüse des Hundes, wo sie in leeren Zellen lange, oft mit Verdickungen versehene Filamente, aber auch Granula wären, und zwar letzteres namentlich im Zellapex. Wenn die Zelle sich füllt, nehmen die Mitochondrien bedeutend ab und kommen hauptsächlich nur in der Zellbasis vor. Obwohl HOVEN keinen direkten Übergang von Chondriosomengranula in unfärbbare Sekretkörnchen beobachtet hat, nimmt er dennoch an, dass das Sekret sich mittels chemischer Verwandlungen in den Mitochondrien bilde. Auch TAKAGI (1925) findet es sehr wahrscheinlich, dass die Granula in den Schleimdrüsen der Mandibulardrüse der Katze aus Chondriosomen entstehen, weil auch hier Perlschnur-, Korn- und Ringbildungen vorkommen; die Peripherie der letztgenannten färbt sich mit Mitochondrienfarben, das Zentrum allerdings nicht mit Schleimfarben.

DUTHIE nennt (1933) sowohl die frischen als auch die fixierten Mitochondrien in der Gl. retrolingualis der Maus filamentförmig. Von Mitochondrien unterscheidet er die namentlich in sekretleeren Zellen vorkommenden, mit Chondriosomfarben sich färbenden Körnchen, weil sie mit Neutralrot vital gefärbt werden. Nach seiner Ansicht hätte man es hier mit Mucinogengranula zu tun, die schon NOLL beschrieben und ebenso gedeutet hat.

EKLÖF (1914), der die Oesophagusdrüsen des Hundes untersuchte, meint, dass die Chondriosomen zum grössten Teil bei der Entleerung des Sekrets gelöst werden. Aus den zurückgebliebenen Chondriosomenresten sollen sie sich wieder erneuern. Infolge dieser Schwankungen schreibt er den Chondriosomen eine grosse Rolle bei der Sekretbildung in den Schleimzellen zu, stellt jedoch ihre direkte Umwandlung in Sekretgranula nach HOVEN in Abrede.

Der GOLGI-*Apparat*. Während die Ansichten von den Chondriosomen vor allem in betreff der Funktion auseinandergingen, weichen die Meinungen vom GOLGI-Apparat auch hinsichtlich seiner Beschaffenheit und Existenz voneinander ab. Eine wichtige Ursache ist die, dass der GOLGI-Apparat in vitalen oder frischen Prä-

paraten nur ausnahmsweise unterschieden werden konnte, und selbst dann hauptsächlich bei wirbellosen Tieren, deren Apparat deutlich einen anderen Typ vertritt, als derjenige der Wirbeltiere. Somit ist es schwer zu entscheiden, welche der mit verschiedenen Methoden erreichten Resultate der Wirklichkeit entsprechen und in welchen von ihnen es sich um Artefakte handelt.

Schon BERGEN fand (1904) in der Prostatadrüse des Hundes in lebenden Zellen »helle, homogene, geschlängelte, ineinander übergehende, schmale Streifen» oberhalb des Kerns. Ähnliche Bildungen brachte er zum Vorschein nicht allein mit Imprägnationsmethoden, sondern auch nach Bichromat-Formolfixierung, mit Eisenhämatoxylin und BENDA-Färbung untingiert, aber mit Resorcin-Fuchsin tingiert. Auch nach BENSLEY (1911) erschien in den LANGERHANSschen Inselzellen der GOLGI-Apparat in frischen Präparaten als homogene, helle, geschlängelte Bänder zwischen den Neutralrotgranula. O'LEARY beschreibt in demselben Objekt, aber im lebenden Pankreas, wo der Blutkreislauf ununterbrochen fortdauerte, den GOLGI-Apparat als ein aus homogenen Kanälen hervorgegangenes, einheitliches Netz. Die Wandung kann in den Kanälen nicht unterschieden werden und die GOLGI-Substanz besitzt einen besonderen Lichtbrechungsindex (1930).

Mit Hilfe der Fixierungsverfahren sind die meisten Forscher zu dem Resultat gekommen, dass der GOLGI-Apparat von einem oberhalb des Kerns in der Drüsenzelle netzförmig angeordneten, Osmiumtetroxyd und Silbersalze reduzierenden Körper gebildet wird, der sich nicht mit essigsäurehaltigen und stark sauren Fixierflüssigkeiten, aber in der Regel gut mit der Mitochondrienmethode konservieren lässt. Dieser Körper wäre seiner chemischen Beschaffenheit nach ein Lipoid (JACOBS, NASSONOV u.a.) oder ein Protein- und Lipoidgemisch (KOPSCH, BOWEN u.a.). Nach M. PARAT und seiner Schule wäre jedoch die Netzform ein vollständiger Artefakt, während der wahre GOLGI-Apparat sich an der entsprechenden Stelle aus einer Anzahl Vakuolen bilde, welche die Fähigkeit besitzen, sich vital spezifisch mit Neutralrot und anderen basischen Farben, unspezifisch auch mit Janusgrün zu färben. Während der Fixierung fliessen diese Vakuolen oft zusammen und bilden ein Kanalsystem, welches bei der Imprägnierung, indem die Vakuolen Metallverbindungen reduzieren, in eine grobe Netzstruktur übergeht (1925). Auch können die bei Imprägnation erzielten GOLGI-Apparate infolge der Imprägnierung der am entsprechenden Ort befindlichen, besonders umgewandelten Chondriosomen entstehen (chondriome périvacuolaire), wobei vor allem typische, abgebrochene Netzformen aufkommen, oder auch kann das diffuse Lipoid im Protoplasma der GOLGI-Zone die Metallsalze reduzieren, in welchem Fall statt der Netzstruktur ein einheitlicher, unregelmässiger, geschwärzter Fleck sichtbar ist. Selbst-

verständlich können auch mehrere der obenerwähnten Möglichkeiten gleichzeitig in Frage kommen. Seinem chemischen Bau nach enthielte der GOLGI-Apparat Kristalloide und sauer reagierende Eiweissstoffe, aber weder Fett noch Lipoide, und seine Konsistenz wäre eine ziemlich flüssige. Das Vakuom wäre »une phase aqueuse dispersée» des Protoplasmas (1930). Nach M. und MARGUÉRITE PARAT ist es möglich, bei Färbung mit Janusgrün zu verfolgen, wie die glatten Mitochondrien in der GOLGI-Gegend zu angeschwollenen, anastomosierenden Fäden, Bläschen, Röhren und Netzen alteriert werden. Dasselbe haben sie auch bei der Fixierung wahrgenommen.

Auch andere Forscher haben festgestellt, dass die Mitochondrien sich mit den Verfahren für den GOLGI-Apparat färben (HIRSCHLER 1916, COWDRY, KOPSCH, JACOBS mit Osmiummethoden, CAJAL, JACOBS, ZIMMERMANN u.a. mit Silbermethoden, die auch andere Zellstrukturen zu färben vermögen), doch liess sich der GOLGI-Apparat stets verhältnismässig leicht von jenen unterscheiden.

PARATS Theorie hat von verschiedenen Seiten eine eifrige Untersuchung des GOLGI-Apparats, insbesondere mit Anwendung der Vitalfärbung, hervorgerufen. COVELL (1928) stellt sich auf PARATS Standpunkt, indem er behauptet, dass die Neutralrotvakuolen dem GOLGI-Apparat im Pankreas der Maus entsprechen. COWDRY gibt zu, dass die Neutralrotvakuolen oft den GOLGI-Apparat bilden, findet aber nicht die Neutralrotfärbung, ebenso wenig wie irgendeine andere Methode, für ihn spezifisch (1934). Die Bauchspeicheldrüse der Maus ist auch von HIRSCH (1931 und 1932) und DUTHIE (1933) studiert worden. Nach ihrer Meinung färben sich die Prozymogengranula mit Neutralrot und auch mit Janusgrün und bilden somit ein PARATsches »Vakuom», wogegen der GOLGI-Apparat eine Sonderbildung sei, in welcher sich freilich junge Zymogengranula in grossen Mengen angesammelt haben. Die gleichen Beobachtungen machte DUTHIE auch an der Gl. parotis und Gl. sublingualis der Maus und an der Gl. mandibularis von Ratte und Maus, ebenso GATENBY (1931) am Pankreas des Pseudotritons. NASSONOV vermutet ebenfalls, dass die Sekretgranula sich mit Neutralrot färben (1926).

LUDFORD und BEAMS weichen in der Beziehung von den Ansichten der obigen Verfasser ab, als nach ihrer Meinung die Neutralrotvakuolen durch die Färbung in die Zelle gelangte neue Bildungen sind, denen BEAMS noch dazu die Fähigkeit, Osmium zu reduzieren, zuschreibt. Sie hätten also nichts mit dem GOLGI-Apparat und den Sekretgranula zu tun. GATENBY leugnet die Imprägnierbarkeit der Neutralrotvakuolen mit Osmium. Er hält es für wahrscheinlich, dass Neutralrot häufig nichtpräformierte Strukturen färbe, aber dass es im Pankreas der Maus doch die

Prozymogengranula tingiere. Bei starken Gaben und langwieriger Färbung sah LUDFORD in den Zellen grosse Farbmassen, Neutralrotvorräte, entstehen, die auch in fixierten Präparaten sichtbar sind (»Krinom» von CLOPIN und COVELL). GATENBY beschreibt die Entstehung ähnlicher Bildungen bei schlechter Färbtechnik (z.B. Neutralrot-Wasserlösung anstatt Ringer-Lösung). PARAT hat die gleichen Bildungen gesehen und hält sie für toxisch. Nach GATENBY und LUDFORD geben die mit Neutralrot gefärbten Zellen mit der Imprägnierungstechnik ein gefälschtes Bild vom GOLGI-Apparat.

LAURA NAHM (1933) behauptet, dass Neutralrot bei verschienen Tieren verschiedene Strukturen tingiere; im Pankreas des Schweins sei die Färbung eine nur diffuse, im Pankreas der Fledermaus anfangs eine diffuse, später erscheine sie jedoch in den Granulaformen, die sich schliesslich zu grossen Massen vereinigen; im Pankreas der Katze fände man die Farbe ausschliesslich in der Granulaform. Die Färbbarkeit wäre also für keine Zellstruktur spezifisch, sondern begründe sich auf die Fähigkeit des Neutralrots, die Lipoide zu färben, da NAHM mit Nilblausulfat eine ähnliche Zellfärbung erzielte; wahrscheinlich sind diese Lipoide Fettsäuren, da Neutralrot nur in sauren Lösungen eine rote Farbe liefert. Obwohl NAHM den GOLGI-Apparat als eine andere Bildung wie das oben beschriebene Vakuom betrachtet, soll dennoch der mit Imprägnationsmethoden gefundene GOLGI-Apparat durch Imprägnierung auch ungesättigter Fettsäuren entstanden sein, die sich zum Unterschied vom Vakuom von dem mittels mikrotechnischer Methoden in der Zelle nicht zum Vorschein kommenden »maskierten» Fett während der Fixierung und Nachbehandlung befreien. Die GOLGI-Apparate wären somit vollständige Artefakte; dafür spricht auch der Umstand, dass sie so oft in der Zelle fehlen und dass häufig sogar von zwei parallelen Zellen die eine einen gut ausgebildeten Apparat, die andere keine Spur von einem solchen enthält.

Dennoch betrachten alle, welche in letzter Zeit den GOLGI-Apparat auf allgemeinzytologischer Grundlage behandelt haben, denselben als eine selbständige Zellstruktur, die bei der Zellfunktion eine wichtige Rolle spiele (COWDRY 1924, BOWEN 1926, JACOBS 1927, HERTWIG 1929). Auch nach der Ansicht der drei letzten Autoren ist der GOLGI-Apparat deutlich von den Neutralrotvakuolen getrennt, ein Umstand, den HIRSCHLER auch bei einigen wirbellosen Tieren nachgewiesen hat (1928). Der von O'LEARY beschriebene, vital sichtbare GOLGI-Apparat nimmt ebenfalls nicht mit Neutralrot Farbe an.

In betreff der feineren Struktur des GOLGI-Apparats gehen die Mitteilungen noch mehr auseinander. Nach HOLMGREN kann sein

Trophospongium, welches nach der allgemeinen Meinung dem GOLGI-Apparat in den Drüsenzellen entspricht, körnig, bandförmig oder auch ein flüssige Substanz enthaltender Kanal oder nur eine Spalte im Zellinnern sein, je nach der Funktion (1904). BENSLEY hält den GOLGI-Apparat für ein Kanalsystem, welches sich mit den Imprägnationsstoffen füllt (Osmiummethode von GOLGI und KOPSCH, Methode HOLMGRENS). GAJAL (1914 und 1933) vermutet, der GOLGI-Apparat enthalte »a system of continuous cavernus, limited or not by a fine cortical cuticule and a granular content, whose mass and distribution undergoes great changes, according to the physiologic state of the protoplasm». Der Granularinhalt soll sich mit KOPSCHS Osmium- und CAJALS und GOLGIS Silbermethoden färben, die alte GOLGI-Methode und das VERRATTI-Verfahren sollen hinwieder die damit gefüllten Kavitäten zum Vorschein bringen. Nach KOPSCH (1926) ist es möglich, im GOLGI-Apparat eine »osmiophile Substanz», die mit Hilfe von Chromsäure- oder Chromsalz- und Osmiumgemischen hervortritt, und eine »Trophospongiumsubstanz» zu unterscheiden, die sich nicht nur mit den genannten Mitteln, sondern auch mit HOLMGRENS Technik (Trichloressig- und Trichlormilchsäure) fixieren lässt. HIRSCHLER (1916 und 1927) stellte fest, dass der diffuse GOLGI-Apparat der Evertebraten aus osmiophilen Schalen gebildet wird, die einen gar nicht oder nur wenig geschwärzten, vom Protoplasma getrennten Teil enthalten (»Apparatexternum» und »Apparatinternum»). Aus derartigen miteinander verbundenen Schalen wäre auch bei den Wirbeltieren der Apparat entstanden. Doch hat man nicht nachweisen können, dass das Apparatinternum sich in seinem Bau vom Protoplasma oder dessen Produkten unterscheidet. JACOBS stellte fest, dass bei *Astacus leptodactylus* dort Sekret in den holokrinen Zellen gebildet wird (1929). MORELLE (1924) sieht den GOLGI-Apparat für ein homogenes Gebiet an, das nur an den Rändern mit Metallen imprägniert wird, »substance ou tache de GOLGI» (Pankreas von Frosch, Axolotl, Ratte und Meerschweinchen). Auch BUFIO (1931) findet die Auffassung von MORELLE wahrscheinlich (Kaninchenpankreas).

Die kanalikuläre Form hat gegenwärtig wenig Anerkennung gefunden, weil diese Theorie mit dem diffusen GOLGI-Apparat der Evertebraten und mit ähnlichen, bei der Zellteilung auftretenden Dictyosomenformen, in welche der GOLGI-Apparat der Wirbeltiere dann zerfällt, schwer in Einklang zu bringen ist (GATENBY). Die meisten betrachten den GOLGI-Apparat als ein aus osmiophiler und argentophiler Substanz gebildetes, seine Form veränderndes Netz (NASSONOV, BOWEN, GATENBY, DUTHIE u.a.), welches nach COWDRY eine flüssige Substanz wäre.

In bestimmten, namentlich mit Formol-Bichromat, ZENKER-Formol und MÜLLER-Formol fixierten Präparaten findet man am Ort des GOLGI-Apparats ein ungefärbtes, ähnlich gebautes Knäuel, das sog. GOLGI-Negativ (BERGEN 1904, BENSLEY 1911, SAGUCHI 1920, COWDRY 1924, GATENBY 1931, LUDFORD 1931). Nach BERGEN sind diese Knäuel nicht infolge Auflösung des Stoffes entstanden, sondern sie enthalten eine Substanz, die in der Regel unfärbbar ist, aber sich dennoch mit Resorcinfuchsin färbt. GOWDRY zeigte, dass man durch Reduzierung mit Kaliumpermanganat die in CHAMPY-Flüssigkeit fixierten und osmierten Präparate vom GOLGI-Apparat und mittels darauf folgender Färbung mit Eisenhämatoxylin ein dem GOLGI-Apparat vollkommen entsprechendes, aber untingiertes Bild erzielte. Der von O'LEARY vital beschriebene GOLGI-Apparat entsprach ganz dem »Trophospongium».

Manche Forscher schreiben dem GOLGI-Apparat in der Zellfunktion vor allem bei der Sekretion eine wichtige Rolle zu, während andere sich dazu zweifelnd verhalten. Alle, welche die Speicheldrüsen studiert haben, behaupten, dass der GOLGI-Apparat oberhalb des Kerns, ungefähr mitten in der Zelle liege. NEGRI (1900) war der erste, der ihn in der Eiweisszelle fand. Mit Hilfe der Silbermethode entdeckte er in der Parotis- und Pankreasdrüse der Katze aus geschwärzten Fäden zusammengesetzte Netze, die keinen Zusammenhang mit den Sekretkapillaren hatten und sich in den verschiedenen Funktionsphasen der Zelle nicht veränderten. Nach BERGEN (1904) steht der GOLGI-Apparat in der Bauchspeicheldrüse der Katze und in den Eiweisszellen der Mandibulardrüse ebenfalls nicht in Verbindung mit den Sekretkapillaren. Er befindet sich auf der Basalseite der im Apex liegenden Granulazone und spielt vielleicht eine Rolle bei der Sekretion. KOLSTER (1913) sah im Pankreas des Kaninchens den GOLGI-Apparat an der Grenze der Sekretgruppe liegen und Fasern zwischen die Granula entsenden. In den Pylorusdrüsen des Kaninchens und namentlich des Bären soll der Apparat in leeren Zellen ein engmaschiges, in vollen Zellen ein weitmaschiges Netz sein. CAJAL (1915) beobachtete, dass die GOLGI-Apparate in der Mandibulardrüse und dem Pankreas von Katze, Kaninchen und Hund vor der Granulabildung stark imprägniert waren und bei der Entstehung der Granula heller wurden, in Stücke zerbrachen und verschwanden. SAGUCHI beschreibt den Apparat im Pankreas des Frosches als bald körnig, bald netzähnlich; er soll Fasern nach den Lumenrändern und den Sekretkapillaren, wohin er zum Teil sezerniert wird, entsenden und, abgesehen von den Zymogengranula, noch ein zweites Sekret bilden. Eine

ungefähr ähnliche Ansicht umfasst HONDA (1929), der in der Mandibulardrüse der weissen Ratte GOLGI-Apparate von sowohl körniger wie netzartiger Form gesehen haben will. Im ersteren Fall sei der Apparat von modifizierten Mitochondrien, im letzteren vom Kern gebildet. Teile des GOLGI-Apparats sollen mit dem Sekret in das Lumen hineingelangen. HONDAS Beschreibung wird von TURCHINI (1929) bestätigt.

KOPSCH, welcher beim Menschen zahlreiche Drüsen, u.a. die Luftröhrendrüsen und das Pankreas studiert hat, bemerkte nur, dass die aktiven Zellen einen grösseren, die passiven einen kleineren GOLGI-Apparat besitzen. In der Bauchspeicheldrüse des Menschen war er ein unmittelbar über dem Kern befindliches, aus undichten Balken bestehendes Netz, welches oft bis zur apikalen Granulazone reichte. Granula waren niemals im Innern der Apparatbalken zu finden, aber zwischen ihren Maschen oft, obschon nicht immer. Ohne seine Ansicht näher zu definieren, vermutet COWDRY (1924), dass der GOLGI-Apparat an der Sekretion beteiligt sei.

NASSONOV (1923, 1924) vermochte in seinen umfassenden Untersuchungen mit Hilfe von KOLATCHEVS Methode nachzuweisen, dass der GOLGI-Apparat in der Zelle sich immer vor und während der Sekretbildung vergrössert. Die kleinen Sekretkörnchen lagen entweder zwischen den Balken des Apparats oder in der Balkensubstanz selbst, aus welcher sie sich nach NASSONOVS Meinung entwickeln sollen. Man konnte oft im Zellapex und andererseits im Apparat eine Gruppe von Sekretkörnchen unterscheiden, aber in der dazwischenliegenden Zone kamen nur wenige Granula vor, die aus dem GOLGI-Apparat zur Apexgruppe aufsteigende, schon ausgebildete Granula sein dürften (Beckendrüse von *Triton taeniatus* 1923, Pankreas von Triton, Axolotl und Maus 1923 und 1924, Nebenhoden von Maus, Meerschweinchen und Kaninchen 1924 und 1927). Ein besonders passendes Untersuchungsobjekt war die Beckendrüse des Tritons, wo sämtliche Körnchen sich in der Entstehungsphase der Sekretgranula im Innern des Apparats befanden. Als die Granula sich von ihm lösten, waren sie mit kleinen, osmiophilen Gürteln versehen, die sie aus dem Apparat mitgerissen hatten. Diese könnten vielleicht für das Wachsen und Reifen der Granula sorgen. BOWEN (1923) beschrieb in der Bauchspeicheldrüse des Salamanders in den sich vom GOLGI-Apparat loslösenden Sekretgranula sichel- und kappenförmige osmiophile Bildungen, welchen er dieselbe Bedeutung zuschreiben möchte.

Schon HEIDENHAIN (1907) hatte bei *Triton helveticus* mit Hilfe der gewöhnlichen Konservierungsmethoden im Zusammenhang mit den Granula in der Beckendrüse derartige Halbmonde, »Kapuzen», gesehen und sie als einen

Beweis für die »Organnatur» der Granula betrachtet. Auch ZIMMERMANN sah im Zusammenhang mit den Granula in der Parotisdrüse des Menschen mit Eisenhämatoxylin sich färbende, dunklere Punkte (1927). Die Annahme liegt also nahe, dass diese den von NASSONOV und BOWEN beschriebenen Bildungen entsprechen. Doch war es NASSONOV nicht möglich, mit HEIDENHAINs eigener Technik jene »Kapuzen» in der Beckendrüse des Tritons zum Vorschein zu bringen, wie auch BOWEN keine in den Tränendrüsen fand, wo FLEISCHER (1904) ähnliche gesehen hatte, weshalb BOWEN und NASSONOV sie für Artefakte halten.

Ein anderes geeignetes Untersuchungsobjekt war die Bauchspeicheldrüse der Maus, wo man nach der Einspritzung von Pilocarpin den GOLGI-Apparat am Apikalrande der Zelle fand. Sekretgranula kamen nur in den osmiophilen Fasern, nicht zwischen denselben vor. Nach und nach lösten sich die Granula von ihrer »Matrix», um in die Netzmaschen und von dort an den Zellapexrand zu gelangen. Je nachdem die Granula sich im Apex häuften, verschob sich der Apparat in basaler Richtung. NASSONOV konnte weiter nachweisen (1926), dass bei Vitalfärbung saure Farbstoffkörnchen in der Zelle im GOLGI-Apparat entstanden.

BOWEN hat eine lange Reihe von Untersuchungen veröffentlicht, welche den Zweck hatten, insbesondere die Entstehung des Sekrets zu erklären. Nach seiner Ansicht erweitert sich der GOLGI-Apparat in allen bekannten Drüsen während der Sekretbildung. Auf der Grundlage des GOLGI-Apparats teilt er die verschiedenen Drüsenzellen in folgende Gruppen ein: 1. Die Granula stehen nur in den früheren Stadien mit dem Apparat in Verbindung, von welchem sie sich bald trennen, aber einen Teil desselben mitreissen, der für das schliessliche Wachstum der Granula zu sorgen hat. 2. Die Granula reifen im GOLGI-Apparat und wandern danach meistens nach dem Zellapex. In dieser Gruppe, wohin fast alle untersuchte Drüsen, ausser der obengenannten Beckendrüse des Tritons und dem Pankreas des Salamanders, gehören, kann der Apparat als ein kompaktes Netz erhalten bleiben (Becherzellen, Tränendrüse, einige HARDERsche Drüsen, die dem Gebiet der Spermienerzeugung angehörenden Zellen und die mukösen Speicheldrüsenzellen) oder sich unter den die Zelle erfüllenden Granula ausbreiten und somit die Verbindung mit diesen bewahren (Parotis der Katze und die Halbmonde in ihrer Mandibulardrüse, dazu vielleicht die Bauchspeicheldrüse der Säugetiere, in denen allen der GOLGI-Apparat als ein mehr oder weniger vollständiges Netz erhalten bleibt, die Inguinaldrüse des Kaninchens und die MEIBOMsche Drüse der Katze, in welchen der Apparat in Stücke zerfällt). BOWEN vermutet also, dass der GOLGI-Apparat in der Regel als Ort der Sekretbildung auftrete. Doch hebt er hervor, dass man nur in wenigen Zellarten die tatsächliche Sekretentste-

hung im GOLGI-Apparat hat nachweisen können, trotzdem die meisten ausschliesslich im Innern des Apparats in den früheren Stadien der Sekretbildung Granula enthalten. Sowohl nach NASSONOV wie nach BOWEN können auch die übrigen Zellkomponenten, wie Mitochondrien, Protoplasma und Kern, Material zur Sekretbereitung liefern, was aber nicht sicher bewiesen ist.

LUDFORD (1931) behauptet, dass aus dem GOLGI-Apparat in der Bauchspeicheldrüse der Maus Granula gebildet werden. Laut einer Mitteilung GATENBYS (1931) über Pankreasuntersuchungen am Pseudotriton entstehen mit Neutralrot färbbare Prozymogengranula im GOLGI-Apparat. Nach PARAT bilden sich in der Beckendrüse von *Triton marmoratus* und in der Bauchspeicheldrüse des Frosches und der Fische die Sekretkörnchen in dem Vakuom, welches topographisch dem GOLGI-Apparat entspricht.

MORELLE, SAGUCHI und TSCHASSOWNIKOW schreiben den Chondriosomen eine grössere Bedeutung zu, als dem GOLGI-Apparat und behaupten, dass die Chondriosomen in Verbindung mit dem Apparat in Körnchen zerfallen und in Sekret übergehen. MA vermutet, dass nicht allein die Mitochondrien, die er für den Ursprung der Sekretkörnchen hält, sondern auch die Basalfilamente und die GOLGI-Apparate sich an der Sekretion beteiligen (1928). Nach AUNAPS Meinung entstehen in der Parotisdrüse der Ratte die Mitochondrien unter dem Einfluss der Kernsubstanzen aus den Basalfilamenten, um weiter in Körnchen zu zerfallen, die sich im GOLGI-Apparat auflösen und mit diesem zusammen das schliessliche Sekret bilden sollen.

Zum Schluss seien die Untersuchungen von HIRSCH und DUTHIE erwähnt, die darum einen besonderen Wert besitzen, weil sie sich auf die Verfolgung der Sekretion in der Bauchspeicheldrüse einer *lebenden* Maus stützen. Sie sahen kleine Sekretgranula in der Zellbasis aus den Mitochondrien entstehen und sich allmählich oberhalb des Kerns in der GOLGI-Zone ansammeln, wo sie ihre Eigenschaften veränderten, indem sie ihre Färbbarkeit mit Janusgrün und Neutralrot verloren und einen bis 6-fachen Umfang erreichten. Schliesslich sollen die Granula nach dem Zellapex wandern, an Umfang abnehmen und nicht mehr so stark wie früher das Licht brechen. Die genannten Forscher wollen NASSONOVS und BOWENS Resultate darauf zurückführen, dass die ersten Granulastadien wegen ihrer Geringfügigkeit nicht in osmierten Präparaten zum Vorschein kommen. Derselbe Sekretionsmechanismus zeige sich auch bei der Maus in Gl. parotis, mandibularis und sublingualis und in den Schleimzellen der Gl. retrolingualis (DUTHIE).

Obwohl oben hauptsächlich die albuminösen Zellen erörtert worden sind, wurden schon einige Hinweise auf die *Schleimzellen*

gemacht. Ihre GOLGI-Apparate sind verhältnismässig wenig untersucht. Nach BERGEN (1904) war in den Schleimzellen der Unterkieferdrüse der Katze die Netzform des Apparats weniger deutlich als in den Eiweisszellen. KOPSCH beschreibt in den sekretvollen Schleimzellen der Luftröhrendrüse des Menschen (in der Pars membranacea) den GOLGI-Apparat in den Basalteilen der Zelle als ein dünnfaseriges Netz zwischen den Sekretgranula. Die Maschen sind oft spitzwinklig und bis zu den Seitenwänden reichend, weshalb es so aussieht, als würden die Apparate der Zellen sich miteinander vereinigen und eine einheitliche Schicht bilden. In Zellen, wo die Entleerung des Sekrets schon eingesetzt und der Kern seine abgeplattete Form in eine ovale verändert hat, werden die GOLGI-Fasern dicker und der Apparat erhöht sich etwas von seiner Basis. Doch ist sein Material kaum vermehrt, sondern es hat sich nur beim Kleinerwerden der Zelle mehr zusammengezogen. In schon völlig leeren Zellen, die einen runden, etwas über der Basalwand liegenden Kern besitzen, hat sich der Apparat aus kleinen, über dem Kern gelegenen, osmierten Stücken gebildet, die entweder getrennt sind oder nur wenig zusammenhängen. In schmalen, ihre Sekretion eben beginnenden Zellen bildet der GOLGI-Apparat wieder ein einheitliches Netz mit allmählich dünner werdenden Balken. Sekretkörnchen finden sich zwischen den Balken und insbesondere im Zellapex über dem Apparat. Im Protoplasma zwischen den Granula gibt es rings um die Zelle kleine, osmiophile Körnchen. An volle Trachealdrüsenzellen erinnern namentlich die Schleimdrüsen der BRUNNERschen und COWPERschen Drüsen.

BOWEN beschreibt GOLGI-Apparate in den Schleimzellen der Mandibulardrüse der Katze (1926). In Zellen mit beginnender Sekretbildung wird der Apparat erst grösser und dann erscheint in seinem Innern Sekret, allerdings beinahe nie in Granulaform. Während die Zelle sich füllt, dehnt sich der GOLGI-Apparat nicht wie in den Eiweisszellen über die ganze Zelle aus, sondern verbleibt in der Zellbasis, als korbähnliche Bildung das Sekret umschliessend.

In der Gl. retrolingualis der Maus, einer reinen Schleimdrüse, liegt der GOLGI-Apparat nach DUTHIE ganz in der Zellbasis als eine niedrige Bildung in sekretgefüllten Zellen, während er in leeren und in sekretbildenden Zellen zu einem grossen Netz ansteigt und die ganze Zelle bis an die im Apex angehäufte Schleimmasse heran erfüllt. Die mucinogenen Körnchen (s. Seite 31) liegen zwischen den Apparatbalken, wo sie sich in reife Schleimgranula umwandeln sollen.

NAHM hält nicht die mit der Osmiummethode sich schwärzenden Gebilde in der Mandibularzelle von Hund und Katze für GOLGI-Apparate, sondern für ein imprägniertes Protoplasmanetz zwi-

schen den Granula, weil sie mittels zwei Wochen langer Terpentinbehandlung reduziert werden, was nach ihrer Erfahrung die anderen, als GOLGI-Apparate beschriebenen Gebilde nicht tun. JACOBS (1927) teilt jedoch mit, dass alle GOLGI-Apparate unter andauernder Terpentinbehandlung hell werden.

In den Becherzellen konstatierte CAJAL, dass der GOLGI-Apparat zur Zeit der Sekretbildung an Umfang zunimmt, bis die Zelle anfängt, ihren Inhalt in das Lumen zu entleeren. Dann zerfällt der Apparat nach und nach und verlässt zum Teil mit dem Sekret die Zelle. Nach BOWEN und NASSONOV entstehen die Schleimkörnchen in den Becherzellen im GOLGI-Apparat direkt, ohne Prosekret. Einen Zerfall des Apparats haben sie nicht beobachtet (NASSONOV 1923: Darmepithel des Tritons, BOWEN 1924: Darmepithel von *Molge pyrrhogastra).*

Das *Mikrozentrum* ist in den albuminösen Drüsenzellen nur ausnahmsweise beschrieben worden. Die Untersuchung wird durch die sich in gleicher Weise färbenden Sekretgranula erschwert. In den Schleimzellen will ZIMMERMANN eine dem Mikrozentrum entsprechende Bildung gesehen haben. Mit Sicherheit findet man es in den Gangzellen. Bei Mitosen ist es in sämtlichen Zellarten sichtbar (ZIMMERMANN 1898).

Trachea- und Larynxdrüsen.

Anfänglich wurden die Luftröhrendrüsen für reine Schleimdrüsen gehalten. Im Jahre 1871 beschrieb BOLDYREW in den Kehlkopf- und Luftröhrendrüsen des Hundes halbmondförmige Gebilde. TARCHETTI (1875) war jedoch der erste, welcher behauptete, dass in den Luftröhrendrüsen zwei verschiedene Zellarten (beim Menschen) vorkommen. KLEIN (1879) meinte dasselbe von den Drüsen im Kehlkopf und in der Luftröhre des Menschen, im Kehldeckel des Hundes und in der Luftröhre der Katze. Danach sind zwei Zellarten allmählich bei immer zahlreicheren Tierarten beschrieben worden.

Nach OPPEL (1905) gibt es in den Kehlkopfdrüsen von *Echidna aculeata* v. *typica (Monotremata), Trichosurus vulpecula (Marsupialia)* und *Manis javanica (Edentata)* muköse und seröse Zellen. Bei dem letztgenannten Tier findet man kranialwärts mehr gemischte, trachealwärts mehr seröse Drüsen.

Die Drüsen des Pferdes *(Perissodactyla)* wurden zuerst von FRANKENHÄUSER (1879) studiert, welcher die Drüsenschläuche aus protoplasmatischen, mit Karmin färbbaren Zellen zusammengesetzt fand und nur hier und da eine grössere Zelle beobachtete, die nicht Karmin annahm. Nach EICHLER (1910) sind die Drüsen in Larynx, Epiglottis und Plica aryepiglottica des Pferdes fast reine Schleimdrüsen, während sie abwärts von der Plica ventricularis gemischte Typen vertreten, wo aber auch die Schleimzellen vorherrschen. PAUL (1913) sah in der Luftröhre des Pferdes vor allem seröse Hauptstücke, gemischte Hauptstücke fand er nicht.

HOYER (1890) beschreibt beim Rind und Schwein nur Schleimzellen. FRANKENHÄUSER unterschied bei den genannten Tieren kleine, mit Karmin färbbare und grosse helle Zellen mit einem der Wand anliegenden, abgeplatteten Kern sowie Übergangsformen zwischen ihnen. Beim Schaf traten diese Zellarten in demselben Hauptstück auf. RENAUT (1897) sah in der Luftröhre und dem Kehlkopf des Schafes hauptsächlich seröse Zellen, und nur hier und da einzelne Schleimzellen oder 2—3 zusammen in den serösen Hauptstücken. Das Sekret färbte sich mit Eosin im Lumen rot. Seröse und muköse Zellen unterschied EICHLER im Larynx von Schwein, Schaf und Rind, desgleichen BAUERSACHS (1911) in der Trachea von Schaf, Rind und Ziege. Die Ziege hatte

am meisten muköse Zellen, das Rind ungefähr gleich viel von beiden Arten, wogegen beim Schaf die serösen Zellen die Mehrzahl bildeten. Die serösen Granula sind stark lichtbrechend und färben sich nicht mit Schleimfarben, sondern sind azidophil. Ausser den mukösen und albuminösen Hauptstücken gibt es auch gemischte Hauptstücke, in welchen die GIANNUZZIschen Halbmonde sich dem Schleimschlauch anschlossen. In der Trachea des Schweins unterschied PAUL dreierlei Zellen: seröse, zu Acini mit kleinem Lumen gruppierte, die mit Sekretkapillaren ausgerüstet sind und mit Eosin färbbare Sekretgranula enthalten, sero-muköse, deren Sekret teils mit Mucikarmin, teils mit Eosin färbbar ist (amphitrope Reaktion), und die Mehrheit ausmachende Schleimzellen. Die verschiedenen Zellarten sollen in ihren eigenen Hauptstücken liegen, GIANNUZZIsche Halbmonde kommen nicht vor.

Abgesehen von der Ratte haben die Nager nur wenig Drüsen in ihrer Luftröhre (LIVINI und FRANKENHÄUSER). Beim Eichhorn fand FRANKENHÄUSER keine einzige Drüse, obwohl er die Luftröhre in ihrer ganzen Länge durchschnitt; im Kehlkopf gab es dagegen reichlich Drüsen. Bei Hase, Kaninchen, Ratte und Maus konnte er kleinere, mit Karmin färbbare, feinkörnige und grössere helle Zellen unterscheiden. FUCHS-WOLFRING beschreibt im Kehlkopf und in der Luftröhre von Kaninchen, Ratte und Meerschweinchen sowohl Schleim- wie Eiweisszellen. Beim Kaninchen waren die Drüsen aus Lappen zusammengesetzt und lagen nahe dem Epithel, oftmals unmittelbar unter demselben. Auch rein seröse Drüsen kamen vor. Im oberen Teil des Kehlkopfes bildeten die Schleimdrüsen die Mehrzahl. Beim Meerschweinchen waren die Drüsen nicht in Lappen geteilt, sondern im Bindegewebe verstreut. Sie erwiesen sich hauptsächlich als Schleimdrüsen, doch waren die Zellen in der Regel nicht sekretreich; der Kern befindet sich gewöhnlich dicht bei der Basalmembran, ist aber rund. Nur selten wurden seröse Acini oder Halbmonde gefunden (ZENKER-Mucikarmin). In GOLGI-Chromsilberpräparaten vermochte FUCHS-WOLFRING nur in einem einzigen Acinus Sekretkapillaren zu unterscheiden. Solche waren jedoch bei Kaninchen und Ratte gut sichtbar. Nach HOYER findet man bei Kaninchen, Meerschweinchen, Ratte und Maus Schleimdrüsen oralwärts von MORGAGNIs Ventrikel, aber trachealwärts davon albuminöse Drüsen mit weitem Lumen und flachem Epithel.

Unter den Fleischfressern sind vor allem Hund und Katze Objekte eifriger Untersuchungen geworden. WALLER und BJÖRKMAN (1882) halten die Luftröhrendrüsen des Hundes für reine Schleimdrüsen. Bei der Katze hält SCHNITZLER (1893) die albuminösen Zellen für Vorstadien der Schleimzellen. Nach HOYER (1890) sind die Drüsen beim Hunde ausschliesslich aus Schleim-

zellen gebildet, während bei der Katze auch Eiweissdrüsen vorkommen. FRANKENHÄUSER sah bei der Katze hellprotoplasmatische Zellen, die einen runden Kern haben und sich nur schwach mit Karmin färben. Der Hund besass ausser hohen, pyramidenförmigen, Karmin fast gar nicht annehmenden Zellen auch mit Karmin stark färbbare Halbmonde. Auch der Fuchs hatte neben hellen Zellen kleinere, Karmin stark annehmende, der Wand anliegende Zellen. Beim Wiesel findet man pyramidenförmige Zellen und zwischen diesen grosse, Karmin schwach annehmende, einzeln liegende Zellen, die ein grobkörniges Protoplasma und einen runden, eigentümlich glänzenden Kern besitzen. FRANKENHÄUSER hält dieselben für sezernierende, aus den vorigen hervorgegangene Zellen, die in das Lumen ausgestossen werden. Nach FUCHS-WOLFRING kann man bei Katze und Hund mit Sekretkapillaren ausgerüstete Eiweisszellen und Schleimzellen unterscheiden, zwischen denen jene fehlen. Die Drüsen des Hundes bilden deutliche Lappen, die entweder nur albuminöse oder muköse oder auch beide Zellarten enthalten. In den letzterwähnten sollen die Randzellenkomplexe (d.h. GIANNUZZIS Halbmonde und Pseudohalbmonde) deutlich sichtbar sein. Bei der Katze haben sich dagegen die Drüsen ziemlich gleichmässig im Bindegewebe der Submucosa angeordnet, ohne Lappen zu bilden. Die Schleimzellen sind zylindrisch, wenig Sekret enthaltend, fast ganz protoplasmatisch. PAUL fand bei der Katze mehr Eiweiss- als Schleimzellen; »echte Halbmonde» sah er nie, seröse und Schleimzellen sehr selten oder überhaupt nicht in dem gleichen Hauptstück. Auch nach EICHLER lassen sich beim Hunde Eiweiss- und Schleimzellen unterscheiden.

Bei Igel und Maulwurf beschreibt FRANKENHÄUSER polyedrische Zellen mit grobkörnigem Protoplasma. Bei *Vespertilio murinus* kommen ausser den vorerwähnten auch grosse, runde Zellen vor, die ein homogenes Protoplasma besitzen.

Bei *Lemuriden* enthalten die Kehlkopfdrüsen ebenfalls albuminöse und muköse Zellen (KOLLMANN und PAPIN 1914).

Die meisten Untersuchungen über die Luftröhren- und Kehlkopfdrüsen sind am Menschen ausgeführt. Nach TARCHETTI haben FRANKENHÄUSER (1879), WALLER und BJÖRKMAN (1882), FUCHS-WOLFRING (1898), P. HEYMANN (1898), MAZIARSKY (1901), v. EBNER (1902), JACOVLEFF (1910), ESPINOSA (1913) und PATZELT (1924) albuminöse und muköse Zellen unterschieden. Andere Forscher, wie R. HEYMANN (1889), HOYER (1890), KANTHACK (1890), SCHIEFFERDECKER (1896) und KOLOSSOW (1898), widersprechen jener Auffassung und wollen nur echte Schleimzellen gelten lassen. Nach BRITES (1929) gibt es in der Trachea des Fetus bloss Schleimzellen und indifferente Zellen. SCHIEFFERDECKER bemerkt, dass die Drüsen des respiratorischen Gebiets immer sämtliche

Zellfunktionsstadien vertreten, weil sie andauernd sezernieren. Deshalb findet man viele leere Schleimzellen, die albuminös aussehen. Fuchs-Wolfring vermochte indessen zwischen den Eiweisszellen deutliche Sekretkapillaren nachzuweisen. Nach ihrer Mitteilung liegen die Drüsen, in kompakte Lappen geteilt, tief in der Submucosa am Knorpel. Schleimige und albuminöse Hauptstücke fand sie »in bunter Reihe durch einander gemischt». Die Schleimröhren enthalten in grosser Menge Randzellenkomplexe, darunter mehrere echte Giannuzzische Halbmonde. Franitchevith (1924) beschreibt, wie in Epiglottis, Trachea und Bronchien (auch in den unteren Nasenmuscheln und an der Nasalfläche des weichen Gaumens) beim Menschen die Drüsen sich aus verästelten Tubuli bilden, die entweder aus »sero-mukösen» Zellen oder aus diesen und Schleimzellen zusammengesetzt sind, wobei die erstgenannten häufig grosse Endkomplexe am Ende der Schleimrohre bilden. Mitunter findet man auch reine Schleimzellenhauptstücke. In sero-mukösen Zellen, welche die Mehrzahl bilden, lassen sich vier verschiedene Segmente unterscheiden: in der Zellbasis die Basalfilamentschicht und der kugelige Kern, über diesen nach einer hellen Zone wieder eine dunklere Schicht und zum Schluss wieder ein helles, apikales Segment. Dieses Apexsegment, bisweilen das ganze supranukleäre Protoplasma, färbt sich deutlich mit Mucikarmin. Nach Jacovleff wären in den Epiglottisdrüsen die serösen und mukösen Zellen unregelmässig durcheinander gemischt, was Patzelt jedoch in seiner umfassenden Untersuchung verneint. Der letztgenannte beschreibt ausser den gemischten Drüsen auch reine Schleimrohre und albuminöse Lappen.

Lebedeva (1930) stellte fest, dass die Trachealdrüsenzellen, insbesondere die albuminösen, reichlich Fettkörnchen enthalten, die sich mit Sudan III langsam färben, aber Nilblausulfat nicht annehmen. Da sie auch nicht doppelbrechend sind, hält sie dieselben wahrscheinlich für Phosphatide. Ältere Individuen haben reichlicher Lipoide. Nach Lebedeva sind die Luftröhrendrüsen wichtige Organe beim Fettstoffwechsel, der namentlich bei älteren Individuen oft gestört ist.

Die meisten Forscher unterscheiden somit in den Trachea- und Larynxdrüsen sowohl Eiweiss- wie Schleimzellen, doch haben nur Fuchs-Wolfring und Paul die Existenz von Sekretkapillaren in den Eiweisszellen nachgewiesen. Paul und Franitchevith stellten wiederum fest, dass die albuminösen Zellen sich mit Schleimfarben färben, was zum Teil die früheren, oftmals Widersprüche enthaltenden Mitteilungen über die Natur der Drüsen erklärt.

Am meisten Drüsen in der Luftröhre findet man beim Menschen, dann folgen Katze, Rind, Schwein, Schaf, Fuchs, Ratte,

Wiesel und Pferd, die alle verhältnismässig zahlreiche Drüsen besitzen; spärlich ist die Drüsenzahl bei Maulwurf, Hund, Igel, Maus und Fledermaus, sehr gering bei Meerschweinchen, Kaninchen und Hase, während beim Eichhörnchen und beim Flattereichhorn die besagten Drüsen gänzlich fehlen (FRANKENHÄUSER). Nach OPPEL hat *Eichidna aculeata* v. *typica* spärlich Drüsen, *Dasyurus hallucatus* und *Manis javanica* ziemlich reichlich, der Wolf ebenso. Bei *Vesperugo Kuhli* und *Plecotus auritus* sind die Drüsen spärlich vertreten (LIVINI). Im Larynx sämtlicher Säugetiere kommen Drüsen ziemlich reichlich vor.

In der Luftröhre liegen die meisten Drüsen in den Knorpelzwischenräumen, wo sie auch einen grösseren Umfang erreichen. Meistens treten sie mehr an der Vorderwand oder in der Pars membranacea, als an den Seitenwänden auf. Die Drüsen nehmen an Zahl und Grösse gegen die Lungen hin in der Trachea bei Schwein, Katze (PAUL), Ziege, Rind und Schaf (BAUERSACHS) ab. Beim Pferde fand PAUL keinen Unterschied in der Drüsenzahl vom Kehlkopf bis zur Bifurkation. BRITES (1930) sah beim menschlichen Fetus im unteren Teil der Luftröhre weniger Drüsen als im oberen; in der Nähe der Bifurkation gab es jedoch wieder mehr Drüsen.

FRANKENHÄUSER, EICHLER u.a., aber vor allem KOLOSSOW, haben in den Luftröhrendrüsen zwischen der Zellbasis und der Basalmembran sternförmige und spindelförmige Korbzellen gefunden, welche KOLOSSOW für musculo-epitheliale Zellen hält und ihnen eine grosse Rolle bei der Entleerung der Gänge zuschreibt (1898).

GOLGI-Apparate in den Luftröhrendrüsen der Katze hat BERGEN (1904) beschrieben. Der Apparat bildete in den Drüsenzellen (Schleim- oder Eiweisszellen?) nur selten ein ordentliches Netz, gewöhnlich nebeneinander verlaufende Fäden, bisweilen durch einzelne Anastomosen verbunden. Einige Zellen enthielten im Protoplasma geschwärzte Körnchen, die kleiner waren als Sekretgranula. (Über KOPSCHs Beschreibung der GOLGI-Apparate in den Tracheaschleimzellen beim Menschen siehe Seite 40.)

Über die Mitochondrien der Luftröhrendrüsen habe ich keine einzige Untersuchung gefunden.

Die Luftröhrendrüsen münden längs eines längeren oder kürzeren Ganges in das Lumen der Trachea. In kleineren Drüsen beginnen die Schleimzellen jedoch oft unmittelbar unter dem Epithel (bei Kaninchen, Meerschweinchen, Ratte, Mensch nach FUCHS-WOLFRING). Die Gänge enthalten oft in dem der Öffnung am nächsten liegenden Teil Flimmerepithel, welches hier und da Becherzellen enthält, um dann in »Zylinderepithel» überzugehen

(Frankenhäuser: Pferd, Hund, Katze, Mensch; Fuchs-Wolfring: Mensch, Hund, Ratte, gewissermassen auch andere Tiere; Eichler: Hund; Bauersachs: Ziege; Paul: Schwein). Auf das zweireihige hochprismatische Gangepithel folgt bei Schwein und Ziege (Paul und Bauersachs) noch einschichtiges, zuletzt isoprismatisches Epithel. Nach Eichler ist bei Pferd, Rind, Schwein und Hund, nach Fuchs-Wolfring bei Meerschweinchen, Ratte, Kaninchen und Hund das beginnende Gangepithel zweischichtig, bei Schaf (Eichler), Katze und Mensch (Fuchs-Wolfring) einschichtig. Oftmals zeigen die Gänge vor ihrer schliesslichen Eröffnung in das Tracheallumen eine ampullen- oder spindelförmige Erweiterung (Mensch, Hund, Katze, Meerschweinchen, Pferd, Ziege, Schaf, Rind, Schwein, bei den drei letztgenannten seltener). Die serösen Hauptstücke münden in der Regel in denselben Gang wie die mukösen, nur Fuchs-Wolfring will beim Kaninchen rein seröse Drüsen gesehen haben. Nach Kopsch haben die Gänge sich aus Zylinderzellen und stellenweise aus Schleimzellen, die denjenigen der Hauptstücke gleichen, und dazu aus basalen Ersatzzellen gebildet. Der Golgi-Apparat der Zylinderzellen ist aus einigen kleinen, im oberen Kernpol liegenden, imprägnierten Stücken oder Balken zusammengesetzt und erscheint bedeutend kleiner, als in den eigentlichen Drüsenzellen. In den grösseren Drüsengängen kommen Becherzellen vor. Nach Franitchevith findet man ebenfalls indifferente Zellen mit Becherzellen untermischt. Paul beobachtete beim Schwein eine starke Schleimreaktion mit Mucikarmin in den Gangzellen.

Mathis (1928) beschreibt beim Menschen in den Drüsengängen von Trachea und Larynx apokrin sezernierende Zellen, die sich nicht mit Schleimfarben färben (desgleichen in der Nasenschleimhaut, im Pankreasgang von Mensch, Maus, Rind, Hund?, aber nicht von Affe und Katze, in der menschlichen Parotis, in der Gl. mandibularis von Mensch, Katze und Igel, in der Gl. sublingualis des Menschen, möglicherweise in den Nuhnschen Drüsen von Mensch und Rind und in den v. Ebnerschen Drüsen des Menschen).

Die Pathologie der Luftröhrendrüsen bei Entzündungen verschiedener Art ist von Wätjen (1921) studiert worden.

Material und Technik.

Die Trachea- und Larynxdrüsen wurden bei folgenden Säugetierarten untersucht:

von Raubtieren bei Katze, Hund und Waschbär *(Procyon lotor)*,
von Insektenfressern bei Igel und Maulwurf,
von Handflüglern bei der Fledermaus *(Vesperugo borealis)*,
von Nagern bei Kaninchen, Meerschweinchen und Maus,
von Robben beim Seehund *(Phoca foetida)*.

Es wurden insgesamt 36 Individuen studiert. Am eingehendsten untersucht wurden Meerschweinchen und Katze, die zu histologischen Zwecken leicht erhältlich waren und deren Luftröhrendrüsen einen Bau von entgegengesetztem Typ besassen, was sie zu geeigneten Vergleichsobjekten in betreff der übrigen studierten Tiere machte.

Die Bedingungen für die Ausführung einer zytologischen Untersuchung an den Luftröhrendrüsen sind nicht sehr günstig. Die Knorpelringe erschweren die Herstellung dünner Schnitte. Da die untersuchten Tiere im allgemeinen klein waren, war dieser Übelstand nicht bemerkenswert. Wegen der Spärlichkeit der Drüsen in der Luftröhre war es nicht vorteilhaft, mit allzu kleinen Stücken, z.B. nur mit der Pars membranacea zu arbeiten. Infolgedessen benutzte ich fast nur vollständige Querschnitte der Trachea und des Kehlkopfes, wo die topographischen Verhältnisse in natürlicher Weise hervortreten und die technischen Verletzungen bei der Präparation von Probestücken möglichst gering sind. Die Nachteile der grossen Stücke, die schlechte Fixierung des Zentrums, kommen dann nicht in Betracht, weil die Dicke ihrer Wände in der Regel nicht 1—3 mm überstieg und bei den kleineren Tieren sogar viel weniger als 1 mm ausmachen konnte.

Infolge der geringen Anzahl der Drüsen bei mehreren Tieren war eine grosse Menge Schnitte nötig, um eine Auffassung von dem Bau der Zellen zu erhalten. Vollkommen unmöglich war es, vor allem an der Trachea des Meerschweinchens eingehendere Untersuchungen auszuführen. Bei diesem wie auch bei anderen Tieren mit sehr spärlichen Luftröhrendrüsen wurde zu zytologischen Zwecken fast ausschliesslich der Kehlkopf als Untersuchungsobjekt benutzt.

Es ist schwer gewesen, für die Speicheldrüsen eine passende Fixierung zu finden. Viele ältere Autoren, u.a. Fuchs-Wolfring, empfehlen Zenkers Lösung als das beste Fixiermittel. Mir gelang es damit nicht, die Sekretkörnchen in den Eiweiss- und Schleimzellen völlig zu konservieren, und Pischinger (1924) hatte dieselbe Erfahrung bei den Unterkiefer- und Unterzungendrüsen des Menschen gemacht. Viel besser bleiben sowohl die Schleim- wie die Eiweissgranula mit Hilfe der essigsäurefreien formalinhaltigen Flüssigkeiten von Helly, Orth und Schaffer bewahrt, unter welchen Pischinger die zwei letztgenannten der Hellyschen Lösung vorzieht, weil diese die Eiweissgranula nicht gleichmässig fixiert. Schaffers Lösung hat meiner Erfahrung nach den Nachteil, dass sie mehr als die anderen den Knorpel hart macht. Die am besten gefundene Schleimfixierung mit Langleys Osmiumsäuredampf konservierte beide Granulaarten nur an den Rändern des Stückes gut und liess ausserdem die übrigen Zellstrukturen nicht deutlich genug hervortreten. Takagi empfiehlt zur Fixierung der Schleimkörnchen in der Gl. mandibularis der Katze die Mischung Kolsters, mit welcher auch ich in den Trachealdrüsen befriedigende Resultate erhielt. Für die beste Methode halte ich jedoch die Fixierung nach Champy, welche mit einer vollkommenen Eiweissgranula- und einer fast vollkommenen Schleimgranulafixierung eine äusserst deutliche Gesamtfixierung und eine ziemlich leichte Färbbarkeit verbindet. Überdies kommt mit derselben Fixierflüssigkeit auch der Golgi-Apparat zum Vorschein. Meine Erfahrungen von der Sekretgranulafixierung bei den verschiedenen Tieren ergeben sich aus der beigefügten Tabelle (s. S. 50).

Zur Schleimfärbung kam hauptsächlich Heidenhains Azanmethode und Mucikarmin, gewöhnlich in Zimmermanns Kombination Hämalaun-Mucikarmin-Aurantia (1925), zur Anwendung. Dazu in geringerem Mass Thionin, Muchämatin, Delafields Hämatoxylin, Bismarckbraun usw.

Mit allen Fixierungen, vor allem jedoch mit Champy, lieferte die Azanmethode die schönsten und genauesten Bilder und war zugleich der beste Indikator der Schleimreaktion, insofern die Azanmethode als dafür spezifisch gelten kann. Nicht so gut zeigte sich dagegen die Färbung mit H.M.A. (Hämalaun-Mucikarmin-Aurantia), wenn es sich darum handelte, eine möglichst schwache Schleimreaktion zu erkennen, weil die gelbe Farbe der Aurantia leicht die vom Mucikarmin herrührende schwache Rötung verdeckt. Zu diesem Zweck eigneten sich die Färbungen mit reinem Hämalaun-Mucikarmin oder mit Muchämatin-Parakarmin besser. Als Hämalaun diente sowohl Mayers saures wie auch das nach seinen ursprünglichen Angaben hergestellte Hämalaun, von

Tabelle 1. Aufbewahrung von Schleim- und Albumingranula in verschiedenen Fixierflüssigkeiten und Objekten. Die Zeichen veranschaulichen die verschiedenen Konservierungsgrade: ++ alles gut erhalten; + die Mehrzahl gut erhalten; +? mässig; +— ziemlich schlecht; —? nur vereinzelte schlecht erhaltene Granula bemerkbar; — keine Granula erhalten.

		Maulwurf	Igel	Fledermaus	Katze	Hund [1]	Waschbär	Kaninchen	Maus	Meerschweinchen	Seehund	Mensch	Kaninchen [4]	Meerschweinchen [4]	Katze: Gl. retrolingualis	Katze: Gl. mandibularis [4]	Katze: Gl. parotis	Hund: Gl. retrolingualis	Hund: Gl. mandibularis	Hund: Mundschleimhautdrüsen [1]
Formalin	Eiweissz.				+?					++	+—									
	Schleimz.				—?					+? [4]	—									
Schaffer	Eiweissz.		+—	+—	+— [2]	+	+	+—		+—	+—	+		—	+	+—		+ [1]	+ [1]	
	Schleimz.		—	—	—?	—?	+—	—		—?	—	—		—	—	—?		+—	+—	
Orth	Eiweissz.				+ [2]	+														
	Schleimz.				+—	+—														
Zenker	Eiweissz.	+—	++		+—			+—	+?	+—		+	+—			+—	++	—	+—	
	Schleimz.	—?	++ [4]		—			—	+—	—?		—	—			—		—	—	
Helly	Eiweissz.			+	+	+	+	+		+—		++	++	?		++	++			+?
	Schleimz.			+—	+— [3]	+—	+—			—?		+—	+—	+		——				+?
Regaud	Eiweissz.		+		++	+	+										+			
	Schleimz.		+?		+?	+?	+?													
Kolster	Eiweissz.				++	+										++	++			
	Schleimz.				+?	+?										+—	++			
Champy	Eiweissz.		+		++	+	++		++	++	++	+								
	Schleimz.		+—		+?	+?	+?		+?	+?	+?	+—								
Langley	Eiweissz.							+												
	Schleimz.							+—												
Altmann	Eiweissz.				++															
	Schleimz.				+—															
Susa	Eiweissz.							—?				+ [5]								
	Schleimz.							—				—								

[1] 2 Mon. alter Hund.

[2] Neugeborene und ausgewachsene Katze.

[3] Bei der neugeborenen Katze Eiweisszellen ++, Schleimzellen +—.

[4] Im Viereck oben reine Eiweissgranula, in der Mitte amphitrope oder Mukoidgranula.

[5] Nur in den Randteilen des Blockes.

welchen das letztere eine grössere Affinität zu den Sekretgranula und den extranukleären Strukturen, als das erstere, zu besitzen schien. Die Mucikarminfärbung erfolgte im Verhältnis 1: 10 mit 50 %igem Alkohol verdünnt, wobei die Färbdauer zwischen 10 Minuten und 24 Stunden schwankte. Mitunter zeigte sich nach starker Färbung auch eine schwache Rötung der kollagenen Bindegewebsfasern, welche durch Differenzierung mit Salzsäurealkohol zum Schwinden gebracht wurde. Nach Regauds, Kolsters und Champys Lösungen (+Chromierung), welche recht gute Schleimfixatoren sind, nahmen die Schnitte nur schwach und langsam sowohl Mucikarmin wie Hämalaun an. Auch mit Thionin werden keine befriedigenden Resultate erhalten. Takagi, der in Kolster-Präparaten weder mit Mucikarmin, noch mit den Verfahren von Ehrlich-Biondi oder Pappenheim (Methylgrün-Pyronin) brauchbare Färbungen erzielte, gelang es, die Schleimkörnchen mit basischem Fuchsin zu färben. Meiner Erfahrung nach liefert die Azanmethode auch nach den genannten Fixierflüssigkeiten eine vorzügliche Färbung.

Die für den Schleim typische metachromatische Färbbarkeit mit Thionin u.dgl. ist eine sehr empfindliche Eigenschaft. Schon eine kurze Alkoholbehandlung verursacht das Schwinden der Metachromasie. Man hat mehrere verschiedene Verfahren erfunden, um dieselbe in fertigen Präparaten zu bewahren. Nach Hoyer soll sie in Schleimdrüsen einigermassen erhalten bleiben, falls die auf die Färbung folgende Alkoholbehandlung zu einer kurzen Spülung in abs. Alkohol reduziert wird. Krause versuchte die Metachromasie mit Ferrocyankaliumlösung zu fixieren. Im Knorpel und in den Mastzellen soll sie sich bewahren lassen, wenn man ohne Entwässerung in Alkohol die Deckgläser mit Lävulose anheftet. Mayer empfiehlt, die Präparate als Paraffinschnitte zu färben, um diese dann auf dem Objektträger zum Trocknen auszubreiten und über Xylol in Balsam zu legen. Mit allen diesen Methoden nahm jedoch die Metachromasie in meinen Präparaten bedeutend ab, verschwand in Lävulose gänzlich aus den Drüsen, aber blieb in Knorpel und Mastzellen oftmals gut erhalten. Deshalb fand ausser den obenerwähnten Verfahren immer auch eine Untersuchung an eben gefärbten Präparaten in Wasser mit Benutzung der Wasserimmersion statt.

Abgesehen von Schleimfärbungen kamen auch gewöhnliche Verfahren zur Anwendung, wie Hämalaun- oder Weigerts Hämatoxylin-Eosin (oder Erythrosin), Methylgrün-Pyronin sowie insbesondere Heidenhains Eisenhämatoxylin, häufig mit Mucikarminfärbung kombiniert. Zur Fettfärbung (nur bei einigen Tieren) benutzte ich Romeis' Sudan III-Methode und Nilblausulfat.

Dazu wurde Feulgens Nuklealreaktion mit mehreren verschiedenen Fixierungen ausgeführt. Unter diesen Präpa-

raten waren vor allem die CHAMPY-Fixierungen[1] beachtenswert, wo die Sekretgranula der Schleimzellen und in geringem Grade auch der Eiweisszellen der Luftröhrendrüsen sowohl ohne Hydrolyse als auch nach 15—70 Min. langer Hydrolyse eine positive Nuklealreaktion lieferten, welche im ersteren Falle etwas stärker erschien. Der Kern reagierte ohne Hydrolyse negativ. Als die Schnitte aus SO_2-Lösung in gewöhnliches Wasser übergeführt wurden, zeigte es sich, dass die Farbenstärke im Schleim zunahm. Ebenso wie der Schleim verhielt sich auch das Protoplasma der Knorpelzellen, augenscheinlich infolge des Glykogens. Auch in KOLSTER-Präparaten zeigte der Schleim eine positive, obschon schwächere Reaktion; dagegen fand man eine relativ starke, bläuliche Färbung der elastischen Fasern, die nach CHAMPY-Fixierung stets negativ waren. BAUER beschreibt i. J. 1932 eine positive Nuklealreaktion in den Stärkekörnern nach Chromsäurefixierung gleichfalls ohne Hydrolyse, was nach seiner Meinung darauf beruhen kann, dass Chromsäure in der Stärke die Entstehung einer reduzierenden Aldehydgruppe verursacht, oder dass die Chromsäure imprägniert in der dichten Stärke zurückbleibt und an und für sich die Reaktion hervorruft. Diese Annahmen erklären auch die erwähnten positiven Reaktionen des Glykogens und Schleims (Glyko-Proteid). Da weder nach ZENKER-, noch HELLY- oder ORTH-Fixierung eine Reaktion erzielt wurde (nur eine höchstens auf der Grenze der Sichtbarkeit stehende Rötung war bemerkbar), so kann die positive Reaktion in erster Linie auf die langwierige Chromsäurewirkung zurückgeführt werden. Inwiefern diese Erscheinung als eine »Schleimreaktion» zu betrachten ist, wurde nicht eingehender untersucht. Die Vertiefung der Farbe nach Behandlung mit SO_2 dürfte davon abhängen, dass von der fuchsinschwefeligen Säure, die den Schleim imbibiert hat, Fuchsin im Wasser frei wird, obwohl vielleicht auch Veränderungen des pH in Betracht kommen können.

Zur Fixierung der *Mitochondrien* verwendet man gern die CHAMPY-Methode, besonders da in den gleichen Präparaten, und sogar gleichzeitig, auch der GOLGI-Apparat zum Vorschein kommen kann. Doch lieferte die besagte Methode in den Trachealdrüsen kein befriedigendes Resultat, höchstens mit Ausnahme der direkt unter dem Epithel befindlichen Schicht. Die Mitochondrien waren kurze Stäbchen, Körnchen und Bläschen; lange, geschlängelte Filamente, die z.B. nach KOLSTER schön hervortraten, waren nicht sichtbar. TAKAGI (1925), der die meisten gewöhnlichsten Mitochondrienmethoden (ALTMANN, BENDA, MEVES, KOLSTER, LUNA, METZNER) in der Mandibulardrüse der Katze

[1] Nach 24-stündiger Fixierung fand Chromierung nach BENDA statt.

versucht hat, gibt dem KOLSTERschen Verfahren den Vortritt, sei es, dass es sich um die Erhaltung der Mitochondrien oder um die der allgemeinen Zellstruktur handelt. HENSEL (1932) beschreibt nach der CHAMPY-Methode in den Chondriosomen der Schilddrüse von Neunaugenlarven (die kleinsten Larven waren nur 3.5 mm lang) die gleichen Veränderungen wie ich oben, wogegen die Chondriosomen mit Fixierung nach KOLSTER als glatte Filamente erschienen. EKLÖF (1914) findet wieder das KOLSTERsche Verfahren besser als dasjenige von REGAUD, was auch ich in den Luftröhrendrüsen konstatiert habe. Das erstere lieferte sehr schöne Bilder und wurde deshalb in den ausgeführten Mitochondrienuntersuchungen als Hauptmethode benutzt. In geringerem Ausmass bediente ich mich auch von Präparaten nach REGAUD und ORTH, der letzteren ohne Nachchromierung mit gutem Erfolg in der Trachea eines zwei Monate alten Hundes und einer neugeborenen Katze.

Die Färbung der Mitochondrien erfolgte meistens nach KULLS Methode in NASSONOVS Modifikation (anstatt des Thionins gesättigte Kristallviolettlösung in 70 % Alkohol). Obschon nach KOLSTER-Fixierung der von NASSONOV mit CHAMPYS Methode beschriebene Farbenunterschied zwischen den fuchsinophilen Sekretgranula und den Chondriosomen (die ersteren rot, die letzteren violett) wenigstens nicht bemerkenswerter zum Vorschein kam, hoben sich damit die Chondriosomen sehr deutlich von dem hell gelblichen oder bläulichen Grunde ab. Das Fehlen des obenerwähnten Färbbarkeitsunterschiedes war nicht sehr störend, weil in den meisten Zellen nur mit Aurantia sich gelb färbendes Sekret angetroffen wurde. Auch in den Zellen mit fuchsinophilen Sekretgranula liessen sich die Mitochondrien gewöhnlich durch ihre Form, Lage und Grösse von den Sekretkörnchen unterscheiden. Recht schöne, aber nicht so kontrastreiche Bilder wurden mit ALTMANNS Verfahren (nach METZNER), mit der ursprünglichen Methode KULLS und mit HEIDENHAINS Eisenhämatoxylin erhalten. Die BENDA-Färbung, deren sich EKLÖF in KOLSTER-Präparaten bediente, lieferte nur selten brauchbare Bilder in den Trachealdrüsen.

Die Präparate vom GOLGI-*Apparat* wurden nach KOLATCHEVS Verfahren hergestellt, zu welchem BOWEN (1928) die besten Anleitungen gibt. Es soll sehr wichtig sein, genügend kleine Stücke (die Seite nur 3 mm) zu gebrauchen. Auf Grund der speziellen Form der Trachea konnte ich aber auch grössere Stücke benutzen. Nach einigen Stunden oder auch nach vollständiger CHAMPY- (einmal ALTMANN-) Fixierung wurden die etwa 1/2 cm langen Luftröhrenstücke zu etwa 1.5 mm hohen Querschnittsringen zerschnitten. Die Osmierung der erhaltenen Stücke er-

folgte gewöhnlich mit 1 %iger (einigemal mit 2 %iger) Osmiumtetroxydlösung bei 33—35° Wärme (BOWEN warnt ganz besonders vor Überschreitung dieser Temperatur, falls man eine delikate Imprägnation des GOLGI-Apparats zu erhalten wünsche). In der Zeit vom 3. bis zum 7. (9.) Tage wurde jeden Tag ein Ring behufs weiterer Behandlung aus dem Osmium entfernt. Hatte das Osmium sich vor dem vierten Tage geschwärzt, wurde die Flüssigkeit durch neue ersetzt. Schon am dritten Tage waren die GOLGI-Apparate sichtbar, namentlich in den Zellen des Luftröhrenepithels. In den Drüsenzellen war die Imprägnation am (4.) 5.—6. Tage komplett. Die überimprägnierten oder für spätere Kontrastfärbungen abgesehenen Präparate wurden nach KOPSCH mit Wasserstoffsuperoxyd gebleicht, wobei der Bleichungsgrad mit Hilfe der Wasserimmersion festgestellt wurde.

Zur Kontrastfärbung wird gegenwärtig gewöhnlich das Säurefuchsin-Kristallviolett-Aurantiaverfahren von NASSONOV benutzt. Die KULLsche Methode eignet sich dazu nicht, weil das Thionin, wie auch BOWEN bemerkt, in osmierten Präparaten zu kräftig färbt. In den Luftröhrendrüsen, in denen es sich um die Färbung von Schleim oder ähnlichen Sekretkörnchen handelte, erwiesen sich die auf das rein albuminöse, Granula färbende Säurefuchsin begründeten Methoden als sehr mangelhaft. Deshalb versuchte ich eine Kontrastfärbung mit Hilfe der Azanmethode zustandezubringen, die sich denn auch recht anwendbar zeigte und in den Schleimzellen jedenfalls besser war, als die Säurefuchsinmethode. Obwohl die Drüsenzellen fast gar nicht Azokarmin annahmen, färbten sich die Schleim- und die amphitropen Granula stark mit Anilinblau, die reinen Eiweissgranula hinwieder mit Orange (kupferbraun werdend). Da beide Farben recht hell getönt waren, hatte sich die Sichtbarkeit des GOLGI-Apparats in der Kontrastfärbung nicht nennenswert verschlechtert. Auch bei Färbung der Präparate vom GOLGI-Apparat mit Mucikarmin oder Muchämatin konnten die Schleimzellen unterschieden werden, ohne dass die Sichtbarkeit des Apparats darunter gelitten hätte. Als es sich darum handelte, die verschiedenen Reizungszustände der Luftröhrendrüsen untereinander und mit normalen Drüsen zu vergleichen, kam in den GOLGI-Präparaten immer möglichst dieselbe Technik zur Anwendung.

Es fanden auch *Atropin-* und *Pilocarpinversuche* an Meerschweinchen und Katzen statt. Als 1 %ige Lösung wurde innerhalb 24 Stunden in zwei Meerschweinchen 3×0.003 g Atropin subkutan injiziert; eine Katze erhielt während derselben Zeit 3×0.011 g, eine andere während 36 Stunden 2×0.010 g + 1×0.015 g. 0.002 g Pilocarpin in $^1/_2$ oder 1 %iger Lösung erhiel-

ten subkutan zwei Meerschweinchen und wurden $2^1/_2$ Stunden nach der Injektion getötet, 0.003 g wurden einem Meerschweinchen injiziert (1 Std. 50 Min. danach getötet), 0.010 g einem vierten Meerschweinchen (2 Std. 15 Min. nach der Injektion getötet) und 0.004 g einer Katze (2 Std. nach der Injektion getötet). Der Kehlkopf des einen mit gleich grosser Dosis behandelten Meerschweinchens wurde zu GOLGI-Apparatpräparaten verwandt, von dem des anderen wurden Chondriosomenpräparate usw. dargestellt, weil der Kehlkopf, wo allein zahlreichere Drüsen beim Meerschweinchen vorkommen, nicht zu allen nötigen Fixierungen reicht. Da nur ein einziger Kehlkopf zur Anwendung kam, benügte ich mich mit Fixierungen von dem GOLGI-Apparat und den Mitochondrien. Dagegen konnten bei der Katze, die in grösserer Menge Drüsen besitzt, in jedem Fall verschiedene Methoden in beliebiger Menge ausgeführt werden.

Sämtliche Präparate wurden in Paraffin eingeschlossen, wobei Chloroform gewöhnlich als Zwischenflüssigkeit diente. Zur Entfernung des Wassers wurden die Präparate über (30 %) 50 %, 60 %, 70 %, 80 %, 90 %, 96 % Alkohol in absoluten Alkohol übergeführt. Aus den in sublimathaltigen Fixierflüssigkeiten gehaltenen Präparaten wurde das Sublimat mittels Jodbehandlung sowohl bei der Entwässerung vor der Paraffineinschliessung wie auch in Schnitten vor der Färbung entfernt. Beim Färben bestimmte man den geeigneten Differenzierungsgrad bei Bedarf mit Hilfe der Wasserimmersion. Die Präparate waren meistens kurze Serienschnitte; die Dicke der Übersichtspräparate betrug 10—8 μ, die zu zytologischen Zwecken benutzten Präparate waren 5—2 μ dick.

Zu meiner Verfügung stand ein mit Binokulartubus »Bitukni», aplanatischem Kondensor (n. A. 1.4) und apochromatischen Immersionslinsen (n. A. 1.3) ausgerüstetes Mikroskop (Zeiss). Als Lichtquelle diente eine von Prof. O. MEURMAN konstruierte, mit Linsensystem und Prisma versehene Glühlampe, die mich aufs höchste befriedigte.

Eigene Untersuchungen.

1. Meerschweinchen.

A. Beobachtungen.

Bei zwölf Meerschweinchen wurden Luftröhre und Kehlkopf untersucht. Sechs derselben befanden sich in physiologisch normalem Zustande, die anderen sechs waren mit Atropin oder Pilocarpin vorbehandelt worden. Die Tiere wurden durch einen Schlag gegen den Hinterkopf getötet.

Lage der Drüsen. Im Kehlkopf sind Drüsen verhältnismässig reichlich vorhanden. Im oberen Teil desselben haben sie sich zu getrennten Paketen gruppiert, die entweder aus mehreren Drüsen zusammengesetzt sind oder nur aus einer einzigen Drüse bestehen. Gerade dort, wo der Kehlkopf sich gegen den Pharynx öffnet, findet man in der Vorderwand der Trachea zwei recht grosse (grösster Durchmesser 800 μ), dichte Drüsengruppen; zwischen Musc. vocalis und Cart. thyreoidea befindet sich ein noch grösseres (2250 μ), fast ausschliesslich Schleimzellen enthaltendes Drüsenpaket, welches wenigstens zum Teil in das Kehlkopfgebiet (Vestibulum laryngis) mündet. Wie es im allgemeinen bei den Säugern der Fall ist, gibt es in der Gegend der Plica vocalis keine Drüsen. In dieser Höhe kommt nur medialwärts der Cart. arytaenoidea eine dreieckige Drüse (700 μ) vor, die ebenfalls hauptsächlich Schleimzellen enthält. Ausserdem sitzt in der Incisura jugularis regelmässig eine kleine Drüse. Abwärts der Plica vocalis in dem der Cart. cricoidea entsprechenden Gebiet erscheinen die Drüsen ziemlich gleichmässig über den ganzen Kehlkopf verteilt. Sie sind von verhältnismässig geringer Grösse und bilden in der Regel keine kompakte Gruppen, sondern entsenden Äste nach verschiedenen Richtungen in die Submucosa, zwischen den Drüsenschläuchen sogar reichlich Bindegewebe zurücklassend. Die Drüsen sind ziemlich zahlreich, namentlich im Vorderteil des Kehlkopfes, wo die nebeneinander liegenden Drüsen eine relativ einheitliche Schicht in der Submucosa bilden können. Im Gebiet der Cart. cricoidea weichen die Drüsen auch in ihrem Bau insofern von den höher im Kehlkopf liegenden Drüsen ab, als sie ungefähr ebenso viel Eiweiss- wie Schleimzellen enthalten, ja, in einigen Drüsen können sogar fast ausschliesslich Eiweisszellen sichtbar sein (Abb. 20 und 22). Auch findet man ganz im oberen Teil des Kehlkopfes und in den Pharynxdrüsen wieder ungefähr ebenso viel Eiweiss- wie Schleimzellen, die noch dazu in ihrem Bau von den Eiweisszellen der eigentlichen Kehlkopfdrüsen abweichen (s. Seite 76).

Zwischen dem ersten Trachealknorpel und der Cart. cricoidea sind die Drüsen noch zahlreich. Die meisten derselben befinden sich offensichtlich an der vorderen Wand der Luftröhre, an den Seitenwänden gewahrt man nur einige kleine Drüsenschläuche. An der Hinterwand durchbohren einzelne Drüsengänge die an der Innenfläche der Knorpelenden festsitzende Tunica muscularis, um sich ausserhalb derselben in Endzweige auszubreiten. In den folgenden Knorpelzwischenräumen sitzen die Drüsen fast ausschliesslich an der Vorderwand. Im oberen Teil der Trachea kommen dennoch einzelne kleinere Drüsen nahe den Knorpelenden am Muskelansatz vor. Weiter nach unten werden die Drüsen immer spärlicher und zugleich kleiner und verzweigen sich kaum mehr. In der Bifurkation der Trachea sind die Drüsen wieder etwas zahlreicher, obschon immer noch klein.

Die Lage der Drüsen ist aus der Abbildung 1 deutlich zu ersehen.

Abb. 1. **a, b, c.**

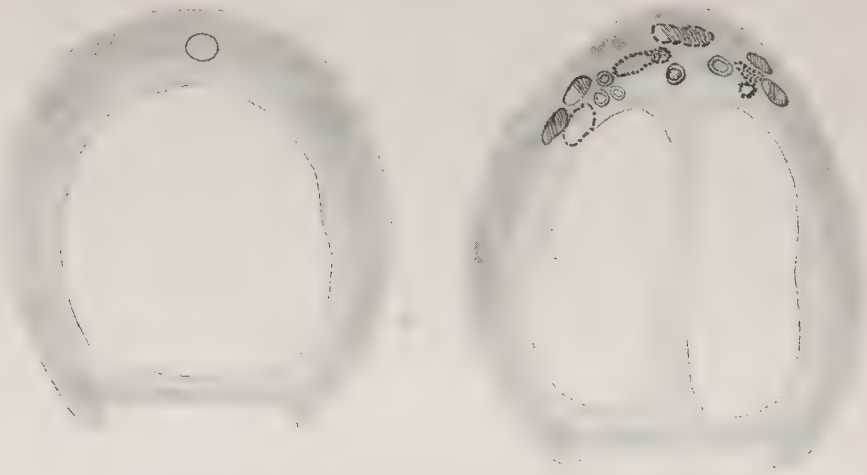

Abb. 1. **d, e.**

Abb. 1. Anordnung der Drüsen in der Trachea des Meerschweinchens. Die Luftröhre wurde in fünf Teile geteilt, von welchen verschieden lange Serien von Querschnitten mit kurzen Abständen gemacht wurden. Jeder neue Drüsenquerschnitt wurde nach dem Augenmass an seinem natürlichen Platz und im grossen ganzen den wahren Proportionen und Grössenmassen entsprechend in schematische, einen Luftröhrenquerschnitt darstellende Bilder eingetragen, und zwar alle zu demseben Stück gehörende Schnitte immer in dasselbe Bild. Die in ein und demselben Schnitt sichtbaren Drüsen (die auch getrennte Teile einer Drüse sein können) wurden mit den gleichen Zeichen versehen. Das gefüllte Gebiet in den Drüsenschemata bezeichnet die ungefähre Menge der Eiweisszellen im Vergleich zu den Schleimzellen. Die in einem Knorpelzwischenraum vorkommenden Drüsen stehen über dem Knorpel oder ausserhalb desselben, die an seiner Innenseite auftretenden sind innerhalb des Knorpels vermerkt. Abb. a veranschaulicht die Drüsen im obersten, mit dem Kehlkopf verbundenen Stück der Trachea (von diesem Stück wurden 384 Schnitte gemacht, deren zusammengezählte Dicke 3.3 mm betrug. Da jedoch die Schnitte kurze, unterbrochene Serien ausmachen, ist das dem Bilde entsprechende Luftröhrenstück bedeutend länger). Abb. b zeigt dasselbe von dem zweiten Luftröhrenstück. Anzahl der Schnitte 262, gesamte Dicke 2.6 mm. Abb. c Mittelstück. Anzahl der Schnitte 272, Dicke 2.7 mm. Abb. d unterer Teil der Luftröhre. 286 Schnitte, Gesamtdicke 2.7 mm. Abb. e Stück von der Bifurkation. 350 Schnitte, Gesamtdicke 3.3 mm. Die Abnahme der Drüsen nach unten ist offenbar; das vierte Stück enthielt nur einen einzigen Drüsenschlauch. Auch die Anordnung der Drüsen an der Vorderwand und in den Knorpelzwischenräumen tritt deutlich hervor.

Drüsentypen und Drüsenform. Namentlich die Kehlkopfdrüsen, die grösser waren als die Luftröhrendrüsen, liessen gewöhnlich drei Teile erkennen: den Gangteil, als Fortsetzung desselben oftmals ohne deutliche Grenze von ihm getrennt das Schleimzellenrohr und das aus Eiweisszellen gebildete Endstück. Dieses ist häufig etwas dicker als das Schleimrohr und bildet beerenförmige Auftreibungen am Ende der Schleimrohre. Andererseits

gibt es Drüsen, auf deren wenige Schleimzellen enthaltende Gänge direkt aus Eiweisszellen zusammengesetzte verästelte Röhren folgen. Die Drüsen haben somit im grossen ganzen eine verzweigte, tubulöse Form, doch kommen auch oft Alveotubuli und Acinotubuli vor.[1]

Dreimal habe ich (im oberen Teil der Trachea) verhältnismässig kleine Drüsen gefunden, die eine äusserst enge Mündungsöffnung hatten und wo, abgesehen von einigen Flimmerzellen, ausschliesslich Eiweisszellen ähnliche Zellen zu einem verzweigten Rohrsystem geordnet auftraten. Die Zellen am Ende der Rohre waren regelmässig reicher an Sekretkörnchen und enthielten Sekretkapillaren, welche den längs der Rohre sitzenden Zellen fehlten. Jene Drüsen halte ich für reine Eiweisszelldrüsen.

Die Drüsen im mittleren und unteren Teil der Trachea waren meistens recht atrophisch. Die Gänge erschienen ampullenförmig erweitert und waren mit dickem, azidophilem, offenbar gestautem Sekret gefüllt. Das Gangepithel war abgeplattet, die Hauptstücke meistens aus winzig kleinen Röhrchen gebildet, die nur ganz wenige sekrethaltige Eiweiss- oder Schleimzellen enthielten. Bisweilen vermochte man sie überhaupt nicht mit Sicherheit von den Gangzellen zu unterscheiden.

Sowohl im Kehlkopf als auch in der Luftröhre findet man in ziemlich grosser Anzahl zerfallende Drüsenzellen mit pyknotischen Kernen und stark färbbarem, grobem Protoplasma. Im Lumen sind abgelöste Zellen sichtbar. Mitunter kann ein ganzer Drüsenschlauch zusammengedrückt und nekrotisch sein.

Intraepitheliale Drüsen kamen beim Meerschweinchen nicht vor.

Gangstücke. Die Gangstücke sind sehr variabel. Sie können bis 450 μ lang werden oder zu einigen Zellen an der Mündungsstelle der Drüse reduziert sein, sie können aber vielleicht auch gänzlich fehlen. Ihre Lumenbreite schwankt zwischen 10 und 80 μ, die Höhe des Epithels beträgt 5—65 μ. Am niedrigsten war dasselbe in den obenerwähnten, gestautes Sekret enthaltenden Gängen.

In den kleineren Drüsen der Luftröhre und des Kehlkopfes erweitert sich der enge Mündungsgang entweder im Epithel oder gleich unterhalb desselben sackförmig. Schon am Boden dieser Erweiterung treten regelmässig Schleimzellen auf, wie auch die

[1] Die Drüsenform spielt keine grosse Rolle, da die Gruppierung der Drüsen auf Verschiedenheiten des Zellbaus, nicht der äusserlichen Drüsenform begründet sein muss, wie schon OPPEL (1900) bemerkte. Es ist auch nicht möglich, die grosse Variabilität der Endkomplexe durch jene recht einfachen Begriffe auszudrücken.

von dort ausgehenden, mit engem Lumen versehenen Schläuche gewöhnlich ausschliesslich solche enthalten. In diesen Fällen beschränken sich die Gangstücke auf einige hoch- oder beinahe isoprismatische Zellen an den Seitenwänden der Ampulle. Das einschichtige Prismaepithel wird hier und da von Basalzellen unterbrochen (2-reihiges Epithel). Auch einzelne Flimmerzellen zeigen sich zwischen den Gangzellen.

In grösseren Drüsen, besonders in den Larynxdrüsen, ist der Gang bei seiner Öffnung ebenfalls eng (8 μ — 20 μ) und erweitert sich langsam gegen die Hauptstücke hin. Das Epithel besteht wieder aus hochprismatischen Zellen, zwischen deren Basen basale Ersatzzellen auftreten. Bisweilen liegen diese so dicht und festgedrängt, dass das Epithel 2-schichtig aussieht. Auch in diesen Gängen findet man oft Flimmerzellen, entweder einzeln oder mehrere nebeneinander, besonders nahe dem Mündungsteil der Gänge. Gelegentlich können solche auch viel höher vorkommen, in einem Fall sogar zwischen dem Schleimzellenschlauch und dem Endstück. Im Gebiet des Plattenepithels im Kehlkopf findet sich an der Mündung des Gangstückes eine Strecke weit Plattenepithel, welches dann in 2-reihiges Prismaepithel übergeht, usw. Schon im Plattenepithel gibt es hin und wieder eine Schleimzelle.

Die in den grossen Speicheldrüsen vorkommenden Streifen- und Halsstücke lassen sich in den Luftröhrendrüsen nicht unterscheiden. Einmal sah ich jedoch im oberen Teil der Trachea zwei 200 μ lange, recht schmale (20 μ — 25 μ) Röhren, die von einer grösseren Rohrbildung ausgingen, in welcher es nur ein paar Schleimzellen gab (Gangstück?) und die in ebenfalls weitere Schleimschläuche ausliefen (Abb. 23). Das Lumen der Röhren war etwa 5—6 μ breit, das Epithel 8 μ hoch; die Zellen lieferten nur eine schwache, zum Teil gar keine Schleimreaktion. Da die grössten Halsstücke der menschlichen Gl. mandibularis nach ZIMMERMANN 26 μ, in der entsprechenden Drüse beim Pferde nach SARKKILA 24 μ betragen, so könnten auch diese Röhren als solche betrachtet werden. Es liess sich aber nicht mit Sicherheit entscheiden, ob der Gang ihren Ausgangspunkt bildete.

Oftmals sind in den Gängen Verästelungen wahrzunehmen. Schon von der Nähe der Öffnung gehen Anschwellungen und Falten aus, welche Schleim- und Eiweisszellen enthalten. Am Ende des Ganges erweitert sich sein Lumen und von hier ziehen gewöhnlich mehrere Schleimrohre nach verschiedenen Richtungen. Die für die Speicheldrüsen typische dichotome Teilung tritt also in den Gängen nicht deutlich hervor.

Ebenso bunt, wie die morphologischen Verhältnisse der Gänge, ist auch der Bau der Gangzellen. Der obigen Darstellung gemäss

können sie in hochprismatische Zellen, Basalzellen und Flimmerzellen eingeteilt werden.

In den *hochprismatischen Zellen* liegt der Kern nahe der Basis und ist ziemlich rund, gewöhnlich mit etwas ungleichmässigen Konturen, kleinfaltig, mehrere Nukleolen enthaltend. Der Durchmesser der Kerne beträgt 5—8 μ. Das Zytoplasma ist relativ arm, weshalb die Zellen sich hell färben. Mit Azan gefärbte ZENKER-, SCHAFFER- oder Formalinpräparate lassen in diesen Zellen manchmal blaues Sekret als undeutliche Körnchen im Zellapex erkennen. Auch Mucikarmin bewirkt oft in den Gangzellen Schleimreaktion. In einigen Zellen ist die Reaktionsfarbe bemerkbar am Lumenrande, in anderen aber gewahrt man sie in der ganzen lumenseitigen Zellhälfte, wobei sie aber oft im obersten Viertel der Zelle durch eine protoplasmatische Zone in einen apikalen und einen oberhalb des Kerns befindlichen zentralen Teil geteilt ist. Immer bleibt jedoch der Kern rund oder in der Längsrichtung der Zelle ganz wenig abgeplattet; niemals werden grosse, mit Schleimkörnchen vollgepfropfte Zellen gefunden.

Ein viel detaillierteres Bild geben die CHAMPY-Präparate. Die Abbildung 65 gibt einige derartige Gangzellen mit Azan gefärbt wieder. Die Lumenhälfte der etwa 60 μ hohen Zellen ist mit Sekretgranula gefüllt, unter denen die grösseren stark Anilinblau annehmen. In vielen Körnchen kann man eine blaue Schalenschicht und ein rotes Zentrum unterscheiden. In anderen wiederum ist die blaue Schale entweder ausserordentlich dünn oder überhaupt nicht vorhanden (Zelle ganz links, wo unter roten Granula oberhalb des Kerns zwei »Ringgranula« sichtbar sind). Ich habe überhaupt nur einige rotgranulierte Zellen gefunden, die blaugranulierten oder »Ringgranula« enthaltenden Zellen bilden die grosse Mehrheit. Den grössten Umfang hatten die blauen Granula (grösster, von mir gefundener Durchmesser 2.5 μ), die Ringgranula hielten etwa 1 μ im Durchmesser und die roten waren bedeutend kleiner. Mit Eisenhämatoxylin hatten sich die Zentra und die mit Azan roten Granula schwarz gefärbt, während den blauen Ringen ebenso wie den Schleimkörnchen der Schleimzellen eine gelbgraue Färbung entsprach (Abb. 28). Mit der Fuchsinmethode von ALTMANN und NASSONOV zeigten sich die roten Zentra von einem gelbgrauen Hof umgeben. Mit ähnlichen Körnchen ausgerüstete Zellen traten bisweilen auch in KOLSTER-Präparaten nach Fuchsinfärbung hervor. Auch im Lumen findet man eine gleichsam aus den vorerwähnten »Ringgranula« gebildete gelbe Masse, die schwarze Körnchen in grosser Menge enthält (nach Färbung mit Eisenhämatoxylin). Auf anderen Stellen wieder ist das Lumen mit einer homogenen, wie Schleim sich färbenden Masse erfüllt, wo schwarze (mit Azan rote), streifenförmige Flecken vorkommen (Abb. 65). Die Zellen sind an der

Drüsenmündung indifferent oder zeigen in ihrem Apex einige undeutliche Sekretkörnchen; die granulahaltigen Zellen nehmen an Zahl und Grösse zu, wenn man sich von der Mündung entfernt.

Von den vorigen etwas abweichend erscheinen die Zellen in betreff der Gänge oder Gangäste, die scheinbar ausschliesslich oder hauptsächlich zu den Eiweisszellen enthaltenden Hauptstücken führen. Hier wird das weite Lumen durch mittelhohe Prismazellen verdeckt, in welchen sich wenigstens nicht in grösseren Mengen Sekretgranula befinden. Diese Zellen gleichen in hohem Grade den Eiweisszellen, die sich in Form von Knospen und Falten ihnen anschliessen, aber sich in der Beziehung von ihnen unterscheiden, dass die letztgenannten reichlich im Zellapex amphitrope Körnchen und wenigstens kleine Sekretkapillaranlagen enthalten, während in den Gangzellen höchstens einige mit Schleimfarben und häufig wenige mit sauren Farben färbbare, undeutliche Körnchen zu finden sind. Ausserdem haben die letztgenannten Zellen eine deutlich hochprismatische Form und sind immer der ganzen Länge nach mittels Kittleisten verbunden (Eisenhämatoxylin- und Azanpräparate). In Abbildung 3 münden ausser den albuminösen Ausbuchtungen auch ein paar deutliche Schleimrohre in das jene Zellen umgebende Lumen.

Einige der prismatischen Zellen in den Gängen ragen kuppelförmig über die umgebenden Zellen in das Lumen vor. Zellen dieser Art findet man namentlich unter den vorerwähnten Granulazellen, deren Ausbuchtungen oft mit blaugefärbten Körnchen (Azan) oder Ringgranula vollgepfropft sind. In anderen Zellen sind jedoch die Ausbuchtungen granulaleer, nur ein zartes Protoplasmanetz enthaltend, dessen Maschen keine fixierbare Substanz umschliessen. Auch in beinahe sekretleeren Zellen kommen bisweilen jene Bildungen vor; mitunter findet man wieder in den Ganglumina ähnlich gebaute, gleichsam von der Zelle losgelöste Kugeln. In einigen derselben ist nur noch eine dünne protoplasmatische Schale übrig. Am besten sichtbar sind diese zarten Gebilde in CHAMPY-Präparaten. Nach gewaltsameren Fixierungen, wie KOLSTER und ZENKER, erscheinen sie oft geschrumpft und runzlig.

Die Chondriosomen der Prismazellen erinnern sehr an die der Schleimzellen, namentlich in den sekretarmen Formen, doch sind sie oft schlechter färbbar, besonders in den Zellen, die »Ringgranula» enthalten. In ungranulierten, indifferenten Zellen sind die Chondriosomen über die ganze Zelle gleichmässig verteilte, meistens in der Längsrichtung der Zelle verlaufende Stäbchen und Filamente.

Der GOLGI-Apparat der kleinen Gangzellen, die keine Schleimreaktion geben, ist sehr unbedeutend und enthält nur ein paar kurze, stabförmige oder granulaartige, osmiophile Stücke am oberen Zellpol. In den grösseren, protoplasmareichen Zellen findet man einen deutlichen, netzförmigen, obschon relativ kleinen Apparat oberhalb des Kerns. Die Sekretgranula enthaltenden Zellen besitzen schon ziemlich grosse, jedoch balkenärmere und kleinere Apparate als die Schleimzellen. Zwischen den osmiophilen Balken können Sekretkörnchen sichtbar sein.

Die *Flimmerzellen* gleichen den im Tracheaepithel vorkommenden Zellen. Ihre Kerne sind in der Längsrichtung der Zelle länglich und liegen in der Nähe der Zellmitte, höher als die Kerne der Prismazellen. Flimmerzellen kommen in der Regel spärlich vor (Abb. 28).

Wie in den Tracheaepithelzellen sind die Chondriosomen hier bedeutend dünner und schwerer färbbar, als in den Drüsenzellen; am reichlichsten haben sie sich unter dem Flimmersaum angehäuft. Der GOLGI-Apparat umfasst einige osmiophile, kurze, lose Fasern ganz im oberen Zellpol; er sieht genau ebenso aus wie in den Tracheaepithelzellen und gleicht den von KOPSCH (1926) im Tracheaepithel des Menschen beschriebenen Apparaten.

Die *Basalzellen* sind niedrige, oft längliche Zellen, die zwischen den Basen der Prismazellen innerhalb der Basalmembran liegen (Abb. 28). Ihr Protoplasma färbt sich gewöhnlich etwas dunkler, als dasjenige der Prismazellen. Der Kern ist an Durchmesser und Färbbarkeit variabel, oft in der Richtung der Basalmembran verlängert. Neben dem Kern befindet sich ein kleines, osmiophiles Knäuel oder eine unregelmässige Gruppe von Punkten, welche dem GOLGI-Apparat entsprechen dürften.

Schleimröhren. Die Schleimröhren sind stark geschlängelt, gleich dick, dichotom verzweigt, mit einem von Anfang an bedeutend engeren Lumen als in den Gängen (5—25 μ). Die Höhe des Schleimzellenepithels schwankt im allgemeinen zwischen 20 und 35 μ. Die Röhren sind auch von sehr variabler Länge, bald nur ein paar Zellen lang, bald eine bedeutende Länge erreichend (das grösste von mir verfolgte Schleimrohr war 280 μ lang und reich verästelt).

Wie die Gänge sind auch die Schleimrohre aus Prismazellen zusammengesetzt, die jedoch bedeutend breiter sind als die Gangzellen. Häufig sind sie in Schnitten viereckig und enthalten viel mit Schleimfarben färbbares Sekret. Der Kern in der Zellbasis ist in vollen Zellen zusammengedrückt, der Wand anliegend und stark gefärbt, sodass dort kein Chromatinnetz unterschieden werden kann. Die Form des Kerns erscheint oftmals wie stachelförmig geschrumpft, doch geht namentlich aus CHAMPY-Präparaten hervor, dass dies häufig von den sehr stark Farbe annehmenden Fasern des Protoplasmanetzes um den Kern herum ab-

hängt. In einigen Zellen, die nicht so stark mit Sekret gefüllt sind, ist der Kern mehr oder minder rund und lässt dann mehrere (2—5) Nukleolen unterscheiden, die zum Teil längs der Kernmembran sitzen. Im Vergleich zu den Kernen der Eiweisszellen scheinen die Nukleolen etwas kleiner und weniger zahlreich zu sein.

Je nach dem Funktionsstadium der Zelle gibt das Protoplasma ein äusserst veränderliches Bild. Jede Schleimröhrenzelle enthält wenigstens eine geringe Menge färbbaren Sekrets. Mit guten Schleimfixierungen, z.B. mit den Mischungen von CHAMPY und KOLSTER, bleibt das Sekret in Granulaform mehr oder weniger erhalten (Abb. 27, 60, 66, 73—75), während Fixierung mit SCHAFFERS und ZENKERS Lösungen und mit Formalin in der Regel eine netzförmige Struktur ergab. Die Sekretgranula färbten sich mit Azan himmelblau, mit Eisenhämatoxylin gelblich grau, mit H. M. A. und anderen Mucikarminfärbungen stark rot, mit Muchämatin, Thionin u. a. Schleimfarben ebenso nach Art des Schleims, unabhängig davon, mit welchen Flüssigkeiten die Fixierung stattgefunden hatte. In den mit Thionin oder Mucikarmin gefärbten KOLSTER-Präparaten nahmen die Schleimgranula sehr verschieden kräftig Farbe an, in einigen Zellen äusserst intensiv, in anderen recht schwach, trotzdem die Zellen sonst das gleiche Funktionsstadium zu vertreten schienen. Dies könnte auf dem Vorhandensein von zwei verschiedenen Mucinarten beruhen (s. S. 22). Azanpräparate, die nach CHAMPY und KOLSTER fixiert sind, lassen zwischen den Granula ein rotes, mit H.M.A. gelbes, also azidophiles Protoplasmanetz erkennen, welches die Sekretgranula voneinander trennt. In anderen Fixierungen färbt sich dagegen die netzförmige Bildung mit Schleimfarben. Ist aber die Fixierung ziemlich gut gelungen, so kann man in den Maschen des Schleimreaktion gebenden Netzes überdies eine mit Schleimfarben färbbare Substanz, bisweilen in Form von plumpen Körnchen, erkennen. Derartige Körnchen findet man ziemlich oft in SCHAFFER-, Formol- und ZENKER-Präparaten. Andererseits sind wieder in CHAMPY- und KOLSTER-Präparaten die Sekretgranula in einigen Zellen recht undeutlich, während sie in anderen Zellen desselben Schnittes ideal erhalten sein können. Somit beruht die Haltbarkeit der Schleimgranula offenbar nicht allein auf der Fixierung, sondern auch auf dem Funktionsstadium der Zelle und ihrer Lage in dem zu fixierenden Stück.

Am leichtesten erkennt man die mit Sekretgranula gefüllten Schleimzellen, die schon bei schwacher Vergrösserung durch ihre breite, in Schnitten beinahe viereckige Form und ihren hellen Inhalt in die Augen fallen (Abb. 26, 27, 34, 66). Hier erschien der Kern kräftig gegen die Basalmembran gedrückt und abgeplattet, und der ganze Zellkörper war mit verhältnismässig gut konser-

vierten, grossen Granula gefüllt (die grössten 2.5 μ). Das Protoplasma ist nur zwischen den Granula als dünne Netzfasern sichtbar und färbt sich stark mit Protoplasmafarben.

Recht oft erblickt man Schleimzellen, die etwas kleiner sind als die vorigen, aber ungefähr die gleiche Zellstruktur aufweisen. Etwa in der Mitte der Zelle zieht sich indessen eine breitere oder schmälere protoplasmatische Zone hin, welche die Sekretgranula in eine apikale und eine in der Zellmitte befindliche supranukleäre Gruppe scheidet (Abb. 25, 29, 75). In diesen Zellen ist der Kern gewöhnlich nicht so abgeplattet, wie in den vollen Schleimzellen, und häufig kann man dort die Nukleolen von dem übrigen Inhalt unterscheiden. Bisweilen kann in diesen Zellen der Apex kegelförmig in das Lumen vorragen, genau wie in den Gangzellen.

Andererseits kommen noch Zellen vor, die fast gar keinen körnigen Inhalt mehr besitzen. Das Protoplasma sieht aus wie ein zerfetztes Netz, in dessen grossen Maschen kein fixierbarer Inhalt sichtbar ist. Der Zellapex ist nicht immer deutlich von dem im Lumen befindlichen Sekret abgegrenzt. Bisweilen haben diese Zellen eine vollkommen protoplasmatische Basalhälfte, die nur wenige kleine Vakuolen enthält. In einigen Zellen ist der Kern geschrumpft, in anderen oval, mit gut unterscheidbaren Nukleolen (Abb. 77).

Sehr selten findet man in den Schleimrohren Zellen, die fast keine Schleimreaktion liefern. Sie vertreten zwei verschiedene Typen. Die Zelle des ersten Typs ist namentlich im Apikalteil zusammengedrückt; sie hat eine schwankende Form und eine geringere Grösse als die vorerwähnten Zellen. Der Kern ist relativ gross und über der Basalwand gelegen, im grossen ganzen rund, doch mit ziemlich faltiger Kernmembran. Das Protoplasma sieht aus, als wäre es aus zerfetzten, groben Fäden gebildet. Möglicherweise ist hier und da in der supranukleären Zone ein Schleimgranulum sichtbar (Abb. 76). Zum anderen Typ gehören isoprismatische Zellen mit einem runden, glatten Kern und homogenem Protoplasma, welches hier und da ein mit Azan sich blau oder gelb färbendes (KOLSTER-Präparate), an der Grenze der Sichtbarkeit stehendes, gewöhnlich lumenseitiges Granulum enthält. Diese beiden Zellen können nicht ohne weiteres als Schleimzellen angesprochen werden. Ihre Lage im Schleimrohr zwischen gefüllten Schleimzellen, das Fehlen der für die Eiweisszellen typischen Merkmale, z.B. der Sekretkapillaren, und das Vorkommen von Übergangsformen zu typischen Schleimzellen machen aber ihre Schleimzellennatur wahrscheinlich. Der erste Zelltyp dürfte entleerte, der zweite wieder ihre Sekretion beginnende Zellen darstellen.

Zwischen sekretvollen Zellen findet man dann und wann sehr schmale und hohe Zellen, eine Form, welche wohl von dem Druck

der volleren Nachbarzellen auf die sich entleerenden Zellen herrührt (Abb. 39, 75).

In CHAMPY-Präparaten färbten sich jedoch die Sekretgranula nicht in allen Schleimzellen nach Art des Schleims. Abbildung 66 zeigt uns neben einer typischen gefüllten Schleimzelle eine ähnliche Zelle, wo jedoch nach NASSONOVs Methode in der Mitte der gelblich grauen Körnchen ein deutlich rot tingiertes Zentrum sichtbar ist. Ein paar benachbarte Zellen enthielten ausser den gewöhnlichen Schleimgranula auch einzelne derartige »Ringgranula» und bildeten somit eine Übergangsform zwischen beiden in Frage stehenden Zelltypen. Mit Eisenhämatoxylin gefärbt ist ein entsprechendes Bild in Abb. 27 wiedergegeben. Ringgranula findet man aber nicht allein in gefüllten Zellen, sondern vor allem in Zellen, welche erst das Stadium der Körnchenbildung vertreten und einen noch nicht zusammengedrückten, ovalen Kern besitzen (Abb. 74). Hier sieht man ausser den grossen, hellen, reifen Granula auch Ringgranula und einige kleinere Körnchen, die mit Eisenhämatoxylin ganz schwarz werden oder nur eine unbedeutende helle Schalenschicht aufweisen. Die Granula liegen in dem völlig ungefärbten Schrumpfungshof. In einigen Zellen sind die Ringgranula durch die Protoplasmazone wie bei den gewöhnlichen Schleimzellen in eine apikale und eine basale Gruppe geteilt. Endlich sind noch kleinere, rundkernige Zellen zu erwähnen, welche hauptsächlich solche Granula enthalten, die sich nach Art der albuminösen Körnchen färben und ebenso gross sind wie sie, nur bedeutend spärlicher vorkommen, sodass jedes Körnchen von einem hellen Hof umgeben in seiner eigenen Protoplasmamasche liegt (Abb. 73). Allerdings färben sie sich mit Eisenhämatoxylin nicht so intensiv schwarz, wie die Granula der Eiweisszellen. In Azanpräparaten wurden keine rot tingierte Körnchen gefunden, weshalb es wahrscheinlich ist, dass die fraglichen Körnchen nach dieser Methode wie der Schleim blaue Farbe annehmen würden. Es ist recht schwer zu entscheiden, ob diese Zellen zu den Eiweisszellen gehören oder ob sie Schleimprosekret enthaltende, die Sekretbildung beginnende Schleimzellen sind. Die Prismaform der Zelle spricht gegen die erstere Annahme.

Mit Mitochondrienmethoden färbbare Granula oder »Ringgranula» findet man in einigen Schleimzellen auch nach KOLSTER-Fixierung, oftmals von der Protoplasmazone wieder in zwei Gruppen geteilt.

Nach gewöhnlichen Fixierungen, mit Azan gefärbt, sieht man bisweilen Granula, deren Peripherie heller gefärbt ist als die Mitte. Diese entsprechen vielleicht den Ringgranula in CHAMPY-Präparaten.

Die *Mitochondrien* der Schleimzellen sind nach Fixierung in Champys Flüssigkeit von allervielfältigstem Aussehen, meistens jedoch korn- und kurz stäbchenförmig, wogegen die Filamente gänzlich fehlen. In der Abbildung 68 sieht man in verhältnismässig sekretarmen Schleimzellen neben den ungleichmässigen, eckigen, kornförmigen Chondriosomen bläschen- und keulenartige Formen. In diesen kann man gewöhnlich die Mitochondrienfarben annehmende Schalenschicht und innerhalb derselben das sich nach Art des umgebenden Protoplasmas färbende Zentrum unterscheiden.

In Kolster-Präparaten waren keine Bläschenbildungen zu finden. Die Chondriosomen, welche mit dieser Fixierung stets dünner sind als in Champy-Präparaten, erschienen hier hauptsächlich als Stäbchen von verschiedener Länge; es kamen aber auch Körnchen vor. In den sekretleeren, schmalen, rundkernigen Zellen waren sie in der Längsrichtung der Zelle verlaufende, recht lange Filamente mit zuweilen schwach verdicktem Ende. Im Zellapex waren die Chondriosomen kürzer und bildeten einen dichteren Haufen (Abb. 78). Das hypothetisch folgende Stadium der Zellfunktion ist in der Abbildung 79 zu sehen, wo die Zahl der Chondriosomen in dem oberhalb des Kerns entstandenen, wie auch in dem apikalen Sekretgranulagebiet abgenommen hat. Ausser langen Filamenten sind auch einzelne Granulareihen zu sehen. Einige derselben erwiesen sich bei Benutzung der Mikrometerschraube nur als Trugbilder, hervorgerufen durch die gleichmässig wellenförmigen Filamente, deren Faltungsebene senkrecht zur Schnittebene gestellt war. In Zellen, wo die protoplasmatische Zone die Zelle in zwei Teile teilt, haben sich die Chondriosomen speziell an dieser Stelle angesammelt (Abb. 80). Auch an den Seitenwänden kommen sie reichlich vor. In volleren Zellen schwindet allmählich die Protoplasmazone und mit ihr verschwinden die Chondriosomen von der entsprechenden Stelle. Man findet sie nur noch an den Seitenwänden der Zelle und vereinzelt in der Basis nahe dem Kern; sie haben meist die Form von kurzen Stäbchen oder Körnchen (Abb. 81). In den sekretvollen Zellen war oft jede Untersuchung unmöglich, weil sich das Protoplasmanetz mit den Mitochondrienfarben gefärbt hatte. In Zellen, deren Sekretgranula die Chondriosomenfarben annehmen, sind die Mitochondrien nur mit Schwierigkeit zu entdecken. Hier und da kann man jedoch stabförmige Mitochondrien beobachten. In vollkommen leeren protoplasmatischen kleinen Zellen bilden die Chondriosomen rings um die Zelle gelagerte, kurze Stäbchen oder Körnchen.

Der Golgi-*Apparat* liegt in den Schleimzellen immer supranukleär und hat eine sehr wechselnde Form.

In den protoplasmatischen, rundkernigen Schleimzellen, die keine Sekretgranula enthalten, gibt es ein ziemlich grosses, oft bis in die Nähe der Lumenfläche reichendes, dünnfaseriges, relativ engmaschiges Netz (Abb. 39). Bei Kontrastfärbung mit Azan zeigt es sich, dass der Inhalt der GOLGI-Apparatmaschen sich mit Anilinblau färbt, während die übrige Zelle grau bleibt. In einigen Zellen lassen sich im Apparat auch noch Granula unterscheiden, während die Zelle sonst leer ist oder nur in ihrem apikalen Teil einzelne Körnchen enthält (Abb. 67).

In der hypothetisch folgenden Funktionsphase hat sich die Lumenseite des GOLGI-Apparats gegen die Basis gesenkt, sodass der Apparat in seiner Gesamtheit niedriger geworden ist; in seinem Innern findet man deutliche Schleimgranula, während die Apparatbalken engmaschig sind. In einigen dieser Maschen schien ein blaues Körnchen vorzukommen, aber ganz sicher feststellen liess sich dieser Umstand nicht. Im Zellapex waren fertige Schleimgranula sichtbar. Einige Granula standen dagegen eben im Begriff, über die Protoplasmaschicht aus dem GOLGI-Apparat nach der Apexgruppe zu wandern (Abb. 84). In Abbildung 83 sind beide Sekretgruppen zu einer zusammengeflossen und der Kern ist schon ein wenig abgeflacht (desgleichen die Zellen in Abb. 38).

Wenn die Zelle maximal mit Granula gefüllt ist, zeigt sich der GOLGI-Apparat selten mehr als eine vollkommen einheitliche Netzstruktur, sondern in der ganzen Basalhälfte der Zelle gewahrt man zwischen den Sekretkörnchen imprägnierte, verästelte Faserstücke (Abb. 30, 32, 34, 66), die oft so dünn sind, dass es manchmal etwas schwer ist, sie von dem dunkel tingierten Protoplasmanetz in Kontrastfarbenpräparaten zu unterscheiden. Die Fasern reichen bis ganz an die Seitenwand heran, sodass es bei flüchtiger Betrachtung aussieht, als stände diese in Verbindung mit dem Apparat der Nachbarzelle. Bei starker Vergrösserung ist jedoch immer die Zellgrenze zwischen ihnen zu bemerken. Dass der Apparat in Stücke zerfällt, ist meines Erachtens nur eine Täuschung, die von den recht grossen Maschen des GOLGI-Apparats, deren Zusammenhang in dünnen Schnitten nicht immer nachweisbar ist, abhängt. Für diese Annahme spricht auch der Umstand, dass der Apparat in anderen vollen Zellen ganz deutlich noch einheitlich ist. In einigen Zellen erscheint er nach dem Lumen hin deutlich abgegrenzt, bildet eine ziemlich ununterbrochene transversale Linie zur halben Zelle und wendet sich von dort längs den Seitenwänden nach der Zellbasis (Abb. 34). Diese Zellen bilden eine Übergangsstufe zu der folgenden Funktionsphase.

In Zellen, die sich entleeren, hat der GOLGI-Apparat die Neigung, wieder einfach zu werden. Er kann beispielsweise (Abb.

33, 82) nur aus einer einfachen, glatten Linie gebildet sein, welche in der Basalhälfte die Gegend der ehemaligen Supranukleärgruppe umgibt, wo jetzt die weiten, leer aussehenden oder eine sehr helle diffuse Schleimmasse enthaltenden Protoplasmamaschen zutagetreten.

Je nachdem die Zellen sich weiter entleeren, wird die ganze basale Hälfte mehr oder weniger protoplasmatisch. Der GOLGI-Apparat steigt lumenwärts an und verwandelt sich schliesslich in ein anfangs weit-, später engmaschiges, den grössten Teil der Zelle erfüllendes Netz. Im Zellapex sind noch alte Sekretmassen sichtbar. Doch beobachtet man schon wieder im GOLGI-Apparat eine Schleimreaktion, als Zeichen neuer Sekretbildung (Abb. 36).

Recht oft findet man, namentlich in leeren Zellen, neben den imprägnierten GOLGI-Balken einen schwachen, grauen Schatten. Die am stärksten imprägnierten Zellen lassen an der entsprechenden Stelle eine plattenähnliche, dunklere Fläche erkennen, die ungleich grosse, helle Löcher enthält. Meiner Ansicht nach ist der GOLGI-Apparat der Schleimzellen aus einem reich fenestrierten Plattennetz gebildet, dessen Teile, wenn sie winkelrecht gegen die Schnittfläche stehen, eine schwarze, stark linienförmige Imprägnation liefern, aber in der Schnittebene verlaufend wegen der Dünne der Platte nur als schwacher Schatten zum Vorschein kommen. Als plattenförmig muss der Apparat auch in den sich entleerenden Schleimzellen aufgefasst werden, wo er regelmässig wie eine glatte, einfach konturierte Linie in der Zellbasis die Zellwände entlang zieht; denn nur eine schalenförmige Bildung kann ein derartiges Schnittbild geben. In einigen wenigen Schleimzellen sieht man, wie bisweilen auch in den Eiweisszellen, mit doppelten Umrissen imprägnierte Apparate.

Auch mit nichtspezifischen Verfahren, insbesondere mit KOLSTERS Lösung, kann man den GOLGI-Apparat als ein ungefärbtes Negativ in den leeren Zellen unterscheiden, wogegen er in den volleren Zellen dank der oft daselbst vorhandenen Sekretgranula oder Vakuolen zum Vorschein kommt (z.B. Abb. 78—80).

Endstücke. Ausser den Schleimröhren sieht man bisweilen direkt aus den Gängen von Eiweisszellen gebildete Knospen vorbuchten, oder findet man in der Wand eines Ganges ohne bemerkenswertere Ausbuchtung zwei oder mehrere parallele Zellen, die den Eiweisszellen wenigstens gleichen, obschon in ihnen keine Sekretkapillaren zutagetreten.

Gewöhnlich haben sich jedoch die Eiweisszellen am Ende der Schleimrohre zu Endstücken gruppiert. Es ist allerdings möglich, dass man im oberen Teil des Kehlkopfes (in den arytaenoidalen Drüsen und in den Drüsengruppen lateralwärts des M. vocalis) ausser gemischten Hauptstücken Rohre ohne Endstücke

finden könnte, weil Endstücke hier viel seltener vorkommen, als in den übrigen Drüsen des Kehlkopfes und der Luftröhre.

Die Form der Endstücke ist sehr schwankend. Am meisten findet man einfache GIANNUZZIsche Halbmonde (Abb. 26). Je nach dem Füllungsgrade der Schleimzellen sind sie mehr abgeplattet, niedriger und breiter, sichelförmig (Abb. 24), oder nähern sie sich, falls die Schleimzellen leerer sind, mehr der acinösen Form. Bisweilen sind die Eiweisszellgruppen nur aus 2—3 Zellen zusammengesetzt (Abb. 34), die eine keilförmige Figur zwischen den Schleimzellen bilden. Es gibt mehrere Adenomeren, deren Breite diejenige des Schleimrohrs übersteigt und in

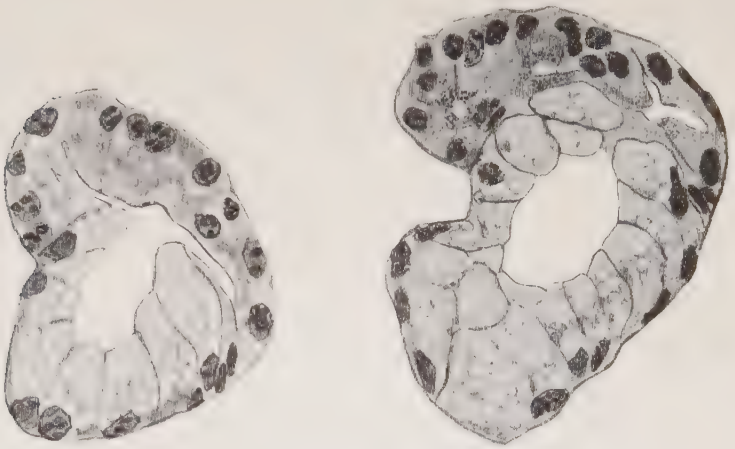

a b

Abb. 2, a und b. Meerschweinchen. Kehlkopf. Ein scheinbar einfaches, 60 μ breites Adenomer (a), das sich jedoch in Serienschnitten als ein im Lumen geteiltes Trimer (b) erwies. Technik: a) ZENKER, H.M.A., b) ZENKER, Azan (nach letztgenannter Färbung sind in den Eiweisszellen undeutliche Granula sichtbar). Vergrösserung etwa 800×.

denen eine Überwallung stattgefunden hat, aber nicht wie HEIDENHAIN, PISCHINGER u.a. beschreiben symmetrisch nach beiden Seiten, sondern gewöhnlich nur nach der einen Seite, oft in sehr hohem Grade weite Strecken der Aussenseite des Rohrs bedeckend (Abb. 27). Zahlreich sind auch die Dimeren und Trimeren, in denen gewöhnlich die Teilung in ihrem Anfangsstadium stehen geblieben ist. Obwohl, wie aus Abbildung 2 a und b ersichtlich, die Endstücke in ihren äusseren Umrissen wie ein einfacher, weiter Halbmond aussehen, kann das Lumen tatsächlich in Äste geteilt sein, weshalb das Gebilde nach HEIDENHAINS Lehre als ein Polymer zu betrachten ist. In einigen Dimeren wiederum war ausser der Lumenteilung eine zusammengedrückte, beinahe granulaleere,

dichtprotoplasmatische Trennungszelle in der Teilungsebene ohne jegliche Anzeichen einer Faltung zu sehen. Abbildung 29 zeigt ein weiter entwickeltes Dimer, wo die Endstücke sich schon völlig geteilt haben, während die Praeterminaltubulusanlage noch ungeteilt ist. Dort sind die Trennungszellen verschleimt. In der Abbildung 60 sieht man ein Tetramer auf derselben Entwicklungsstufe. Bisweilen lassen sich am Ende des Schleimrohrs zwei oder drei meistens keilförmige Endstücke nachweisen, die sich nicht berühren, obwohl das Schleimrohr nicht geteilt ist. Etwas derartiges könnte vielleicht entweder aus bereits geteilten Adenomeren durch die Ausstreckung der Trennungszellfalten entstehen oder, was wahrscheinlicher ist, durch Adventivverknospung, in welchem Fall das Rohr primär mehrere Eiweisszellanlagen enthalten hat.

Häufig ist die Richtung der Endstücke nicht dem Schleimrohr parallel, sondern winkelrecht gegen dasselbe (Abb. 37). Auch andersartige Unregelmässigkeiten kommen in grosser Menge vor. So enthält z.B. das Rohr in der Abbildung 33 in seiner einen Hälfte albuminöse Zellen, in seiner anderen Schleimzellen. In der Abbildung 21 sehen wir ein Dimer, wo weder die Trennungszellen noch die eine Hälfte des Schleimrohrs verschleimt sind.

Es waren jedoch nicht alle Endstücke lunula- oder acinusähnliche Gebilde, sondern auch längere Rohre konnten deutlich nachgewiesen werden. Ein sehr eigenartiges Endstück zeigt uns die Abbildung 24, wo der eine Schenkel des Halbmondes röhrenförmig nach der anderen Seite, winkelrecht gegen die Verlaufsrichtung des Schleimrohrs ausgewachsen ist, sodass dieses einfach aussehende Adenomer eine Breite von 120 μ erreicht hat. In solchen Fällen ist es undenkbar, dass die Spannung der Basalmembran auf die Adenomerenform einwirken könnte. Die offenbare Ursache davon ist dagegen die Verlaufsrichtung der Bindegewebsfasern.

Ein grosser, röhrenförmiger Teil des Endstückes findet sich auch in der Abbildung 3. Es kann jedoch als ein Polymer betrachtet werden, wo eine Fältelung im Epithel stattgefunden hat; aber nur an drei Stellen sind einige Trennungszellen erschienen, die ein zerfetztes, netzähnliches Protoplasma besitzen. Die Abbildung 4 zeigt ebenfalls ein grosses Polymer (grösste Breite 100 μ), wo keine einzige Trennungszelle sichtbar ist. Es wurde auch eine von einer starken Gangerweiterung ausgehende, faltige acinöse Knospe gefunden, welche die äusseren Umrisse eines typischen einfachen Adenomeren zeigte; doch ragten in das Lumen derselben zwei von schmalen Zellen gebildete hohe Kämme vor, die dem Gebilde das Aussehen eines Trimeren verliehen. Die Trennungszellen waren hier jedoch den Eiweisszellen ähnlich und enthielten, wie die eigentlichen Adenomeren-

Abb. 3.

Abb. 3. Meerschweinchen. Kehlkopf. Zwei Schleimrohre münden in einen mit indifferentem Epithel bekleideten Gang, an welchen sich direkt Eiweisszellknospen anschliessen (d-f). An den einen Schleimschlauch fügt sich eine grosse Eiweisszellbildung (a), die vielleicht als ein ziemlich unregelmässiges Polymer zu betrachten ist. Zu beachten sind die unregelmässig angeordneten Trennungszellen (*). b und c sind lateral angeordnete Eiweisszellknospen. Technik: CHAMPY, ALTMANN. Vergrösserung etwa 350 ×.

Abb. 4.

Abb. 4. Meerschweinchen. Kehlkopf. Unregelmässig gebildetes Endstück (a), bei b ein Polymer, wo die verschiedenen Teile miteinander eng verbunden sind (in diesem Schnitt sind 4 verschiedene Anlagen sichtbar). Technik und Vergrösserung wie in Abb. 3.

zellen, in ihren Apices Granula, obschon in geringerer Menge. Derartige Trennungszellen haben sich augenscheinlich aus schon spezifisch differenzierten Endstückzellen gebildet.

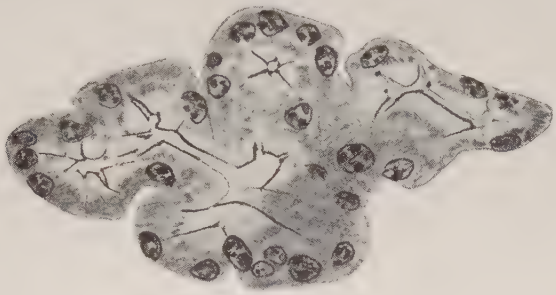

Abb. 5. Meerschweinchen. Kehlkopf. Polymer. Die Kittleisten sind deutlich sichtbar. Die Sekretkapillaren treten stärker als gewöhnlich hervor. Die sichtbare supranukleäre und basale Streifung kann auch von Mitochondrienresten herrühren. (Die Basalfilamente können nur in Präparaten mit erhalten gebliebenen Chondriosomen mit Sicherheit unterschieden werden). Technik: ZENKER, Eisenhämatoxylin. Vergrösserung 700 ×.

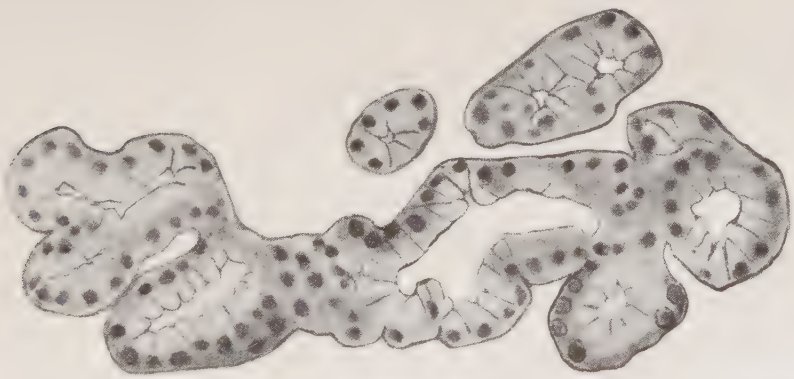

Abb. 6. Meerschweinchen. Kehlkopf. 340 μ lange, wahrscheinlich aus lauter Eiweisszellen zusammengesetzte Röhrenbildung. In zahlreichen Knospen und Ausbuchtungen kommen oft kleine Sekretkapillarenanlagen vor und die Zellen daselbst sind sekretreicher als sonst. Einige sekretleere Zellen zwischen den Falten können jedoch Gangzellen sein. (Das mit Sekret gefüllte Gebiet sieht heller aus). Technik: KOLSTER, NASSONOV-KULL. Vergrösserung etwa 430 ×.

Grössere, verzweigte, röhrenförmige Komplexe sind ebenfalls in den Abbildungen 5, 6, 21 und 30 zu sehen. Auch findet man längere, mit Kapillaren ausgerüstete Röhrenäste, deren Länge $2^1/_2$ mal so gross werden kann wie ihre Breite (Abb. 21). Mitunter sah man, wie kleinere Eiweisszellenacini und Falten sich von einem grossen, mit weitem Lumen versehenen Hauptrohr (das grösste 170 μ lang) abzweigten, in dessen Eiweiss-

zellen ähnlichen Zellen keine Sekretkapillaren unterschieden werden konnten und die im Vergleich mit den Zellen an den Röhrenenden und -falten weniger Sekretgranula enthielten (Abb. 6, 30), wie dies schon bei den reinen Eiweissdrüsen beobachtet worden war. Somit waren die eigentlichen End- oder Seitenknospen gleichsam getrennt worden, trotzdem das ganze Epithel dieselbe Zellart vertrat. Am häufigsten findet man derartige Bildungen in Drüsen, deren Gänge entweder gar nicht oder ganz unbedeutend verschleimt sind.

Auch in den Hauptstücken, aber vor allem in den Endstücken findet man *Basalzellen*, die wegen ihrer Form auch Korbzellen genannt werden. Von der Oberfläche betrachtet schlingen sie sich, mit Eisenhämatoxylin oft dunkel gefärbt, um einen Acinus herum. Sie haben oftmals eine dreiästige Form. In sehr gut gelungenen Schnitten kann ihr Kern in Längsschnitten zum Vorschein kommen, wobei man beobachten kann, dass sie bis 23 μ lang werden können.

Die *Endstückzellen* sind bedeutend kleiner als die Schleimzellen und enthalten einen oft über der Basis liegenden runden Kern und im Vergleich zu den Schleimzellen einigermassen wenig Sekret. Die Zellform, auf welche das Funktionsstadium nicht einzuwirken scheint, ist ungewöhnlich monoton pyramiden- oder kegelartig, in Schnitten einem an der Spitze abgerundeten Plätteisen ähnelnd. Die Zellen schliessen sich gewöhnlich nicht ihrer ganzen Länge nach aneinander an, sondern sind zu etwa 1/3 oder 1/4, den runden Zellapices entsprechend, frei. In Präparaten, wo die Kittleisten und die Zellgrenzen deutlich zu sehen waren, wie dies bei Behandlung mit Eisenhämatoxylin der Fall ist, konnte man sich oft davon überzeugen, dass jene kleinen Vertiefungen zwischen den Zellen den Sekretkapillaren entsprechende trichterförmige Bildungen waren, und nicht nur Lumenteile zwischen den erhöhten Zellapices; denn in den Wänden jener Trichter gewahrte man die von den Vereinigungspunkten der Zellwände bis zum Trichterboden verlaufenden und hier miteinander zusammenfliessenden Kittleisten. Nur sehr selten findet man tiefer, bis zur Kernhöhe oder nahe an die Basalmembran heran reichende Sekretkapillaren (Abb. 5, 26). Auch die in ihnen sichtbaren Kittleisten legen dar, dass sie zwischen und nicht innerhalb der Zellen liegen, was auch aus ihrer Stellung deutlich zu entnehmen ist.

Die Höhe der Eiweisszellen schwankt zwischen 10 und 15 μ (in CHAMPY-Präparaten, wo sämtliche Strukturen grösser erscheinen, 12—17 μ).

Der Kern hat einen Durchmesser von 4—6 μ (CHAMPY: 5—7 μ) und enthält gewöhnlich mehrere relativ grosse Nukleolen (3—6

Stück), die meistens der Wand anliegen. Diese treten namentlich in Thionin- und Mitochondrienfärbungen gut zutage. Sie geben ebenfalls Nuklealreaktion, doch findet man in einigen auch einen unfärbbaren Teil. Dementsprechend konnte man in CHAMPY-Osmium-Azanpräparaten bisweilen zwei in verschiedener Weise sich färbende Nukleolenteile oder Nukleolen unterscheiden (Abb. 64). Im Gegensatz zu den Schleimzellen zeigt der Kern keine grösseren Veränderungen der Form oder Färbbarkeit. Einige Zellen enthalten zwei Kerne, die ungefähr ebenso gross und ebenso gebaut zu sein scheinen. In meinem ganzen Material beobachtete ich nur viermal Mitosen, eine derselben wahrscheinlich in einer Schleimzelle, die anderen in Eiweisszellen.

Im Zellplasma ist der lumenseitige Zellrand fast immer mit Sekretgranula gefüllt. In einigen Zellen reicht diese apikale Granulagruppe ununterbrochen bis in die Nähe des Kerns oder sogar bis zu seinen Seiten, wogegen in anderen eine von der apikalen Anhäufung durch eine protoplasmatische Zone getrennte, zentrale, supranukleäre Granulagruppe vorkommt (Abb. 63, 64). In der dazwischenliegenden Protoplasmazone kann man einige Körnchen sehen, die gleichsam zur apikalen Gruppe aufsteigen. Weiter gibt es einige wenige Zellen, wo ich nur supranukleär einzelne Granula zu erkennen glaubte, während der Apex leer war. Niemals hatten sich in der Zelle so viel Granula angesammelt, dass in der Basis nicht etwas freies Protoplasma vorhanden gewesen wäre und dass der Kern nicht seine runde Form behalten hätte.

Die Sekretkörnchen sind deutlich besser konserviert, als in den Schleimzellen. Mit ZENKER-, HELLY-, SCHAFFER- und Formalinfixierung kommen sie zum Vorschein, aber doch nicht ebenso gut wie mit den KOLSTER- und CHAMPY-Mischungen. Die Sekretgranula sind bedeutend kleiner als die Schleimzellengranula, denn ihr Durchmesser erreicht nie 1 μ, sondern schwankt gewöhnlich zwischen 0.2 und 0.5 μ. Man findet auch, namentlich in der apikalen Granulaanhäufung, nicht das für die Schleimzellen typische Protoplasmanetz zwischen den Körnchen, sondern die Granula scheinen sich einander anzureihen, dabei jedoch ihre runde Form beibehaltend. Nach den vorerwähnten gewöhnlichen Fixierverfahren färben sich die Granula mit Azan, Mucikarmin, Muchämatin usw. wie die Schleimgranula, obgleich meistens nicht so intensiv. Bei Azanfärbung, insbesondere nach ZENKER, nehmen jedoch die Eiweisszellengranula eine ultramarinblaue Farbe an, während die eigentlichen Schleimzellengranula einen helleren, himmelblauen Farbenton zeigen. Mit Thionin färben sie sich nach Fixierung mit ZENKER und SCHAFFER metachromatisch; in KOLSTER- und CHAMPY-Präparaten konnte ich mich nicht davon überzeugen. Bei H.M.A.-Färbung war es bisweilen schwer, die

Sekretgranula zu unterscheiden; das supranukleäre Gebiet nahm diffus Mucikarmin an, während der Apex homogen gelb oder schwach rötlich wurde.

Nach CHAMPY-Fixierung und Azanfärbung lassen sich indessen in diesen Zellen zwei verschiedene Granulaarten unterscheiden, von welchen die einen sich rot, die anderen blau färben. In Eisenhämatoxylinpräparaten entsprechen den azanroten schwarze Körnchen, in ALTMANN- und NASSONOV-Präparaten wieder rote, wogegen die azanblauen mit allen diesen Methoden eine graugelbliche Farbe annehmen. Weiter findet man in Azanpräparaten braune oder violette Körnchen, die als Übergangsformen zwischen den vorigen zu betrachten sind. Sämtliche Granulaarten kommen entweder in derselben Zelle meistens durcheinander gemischt (Abb. 63), oder je eine Art in verschiedenen Zellen vor. In sehr stark gefüllten Zellen waren die Körnchen regelmässig blau, in sekretarmen recht oft rot. Doch gab es in ziemlich grosser Menge verhältnismässig wenig Sekret enthaltende Zellen, deren Granula sich ausschliesslich mit Anilinblau färbten, darunter auch Zellen, die eine apikale und eine supranukleäre Gruppe enthielten.

Ungefähr das gleiche Bild liefern auch die KOLSTER-Präparate. Doch bekam ich den Eindruck, als wären die azidophilen Körnchen oder Granulazellen spärlicher als in den CHAMPY-Präparaten gewesen. Es konnten auch keine gemischtfarbigen Übergangsgranula beobachtet werden, obwohl Zellen auftraten, wo gleichzeitig beide Granulaarten sichtbar waren. Überhaupt sah man nur je 2 bis 3 Granulazellen in den Schnitten, die reichlich Drüsen enthielten.

Die im oberen Teil des Kehlkopfes bei seiner Einmündung in den Pharynx auf beiden Seiten in der vorderen Seitenwand befindlichen, grossen, kompakten Drüsengruppen (800 μ lang, 350 μ breit) und die in den Pharynx mündenden kleineren Drüsen unterschieden sich insofern von eigentlichen Luftröhrendrüsen, als dem Schleimrohr regelmässig ein rein albuminöses Endstück folgte. Sowohl nach KOLSTER- als auch nach Formalinfixierung färbten sich dort die Granula mit Azan leuchtend rot. Nach H.M.A. färbten sie sich sehr intensiv mit Aurantia, nach Hämatoxylin-Eosin mit Eosin, ohne überhaupt andere Farben anzunehmen; mit Thionin blieben sie ungefärbt. In ungefärbten Präparaten wichen diese Granula durch ihre starke Refraktionsfähigkeit von den Schleimreaktion gebenden Granula ab. Allerdings enthielten in Azanpräparaten ein paar Halbmonde nur blaue Granula und in einigen Zellen kamen beide Arten vor (Abb. 60). Die azidophile Granula enthaltenden Zellen schienen mehrere verschiedene Funktionsstadien zu vertreten. In einigen waren nur einige Körnchen zu sehen, andere erschienen beinahe vollgepfropft. Mehrere-

mal konnte eine isolierte supranukleäre Granulagruppe von der apikalen unterschieden werden, meistens aber nicht sehr deutlich. Kern, Nukleolen und Zellbau im allgemeinen waren ebenso wie in den Schleimreaktion liefernden Zellen.

Im granulafreien Teil des Protoplasmas enthalten die albuminösen Zellen gewöhnlich *Basallamellen*. In Hämatoxylin- und Hämalaunpräparaten, wo sie besonders deutlich zutagetreten müssten, war es mir jedoch nicht möglich, typische Basal- oder Supranukleärlamellen zu unterscheiden, trotzdem die Lamellenstruktur in der Mandibulardrüse des Meerschweinchens sehr deutlich zum Vorschein kam, und zwar mit allen benutzten Verfahren. Vor allem in Thioninpräparaten konnten jedoch in der Zellbasis etwas stärker färbbare, ungleichmässige Fäden beobachtet werden; mitunter kamen diese auch supranukleär vor, dem protoplasmatischen Teil zwischen der apikalen und der zentralen Granulagruppe entsprechend. Die besagten Fäden waren immer dünn, recht unscharf gegen die Umgebung abgegrenzt, hauptsächlich von der Basis in der Apexrichtung verlaufend. Sie sind offenbar mit basischen Farben stärker färbbare, unter dem Einfluss der Fixierflüssigkeit entstandene, künstliche Protoplasmafäden. Dass ihnen keine spezifische Bedeutung beigemessen werden kann, geht vor allem daraus hervor, dass in den leereren Schleimzellen, die ebenfalls eine protoplasmatische Zone zwischen der apikalen und supranukleären Schleimansammlung besassen, fast in gleicher Menge zu netzförmigen Fasern vereinigte basophile Materie sichtbar war.

Die *Mitochondrien* zeigten sich in CHAMPY-Präparaten als kurze Stäbchen oder Körnchen. Man konnte oft wahrnehmen, dass sie eine bläschenartige oder keulenähnliche Form hatten oder sogar recht beträchtliche Verdickungen enthielten. In den nach KOLSTER fixierten Präparaten konnten die Mitochondrien sowohl mit NASSONOVS und ALTMANNS Technik wie auch mit Eisenhämatoxylin leicht von den Sekretgranula unterschieden werden, weil die letzteren sich fast regelmässig mit allen diesen Methoden wie die protoplasmatische Grundsubstanz gelblich grau färben. Nur in den vorerwähnten, rein albuminöse Halbmonde enthaltenden Drüsengruppen und in einigen anderweitigen Zellen färbte sich das Sekret mit Mitochondrienfarben (auch nach BENDA). Auch in gewöhnlichen Formalinpräparaten traten die Chondriosomen der Drüsenzellen mit Eisenhämatoxylin sehr deutlich hervor; sie entsprachen vollkommen den in KOLSTER-Präparaten erzielten Resultaten, mit der Ausnahme, dass sie etwas kleiner waren und etwas ungleichmässigere Konturen hatten.

Die Mitochondrien haben die Form von Stäbchen oder längeren geschlängelten Fäden; auch die Granulaform kann nicht ausgeschlossen werden, obwohl die meisten derselben sich bei Benutzung der Mikrometerschraube nur als Querschnitte der Stabformen erwiesen. Perlschnurähnliche Chondriomitenformen kamen sehr selten in Eiweisszellen vor. Allerdings wurden einige nebeneinander gereihte Körnchen ziemlich oft beobachtet. Grössere Anschwellungen in den Chondriosomen sah man wenigstens nicht, wohl aber manchmal kleine Verdickungen am Ende der Filamente, was aber vielleicht auf scharfen Krümmungen der Filamente beruhen kann, vor allem wenn das Ende sich winkelrecht zur Schnittebene stellt. Die längeren Filamente können stark geschlängelt sein und Ringe, Maschen usw. bilden. Der Dickendurchmesser aller Chondriosomen scheint ungefähr der gleiche zu sein, während die Länge bedeutend schwankt.

Die Mitochondrien haben sich in den sekretleeren Partien der Zellen angesammelt. In Zellen, die reichlicher Sekretgranula enthalten, fehlen die Chondriosomen gänzlich im Gebiet der Granulaanhäufungen im Apex, aber gleich unterhalb der Granula sind sie im Protoplasma zahlreicher als sonst, eine besondere, quer durch die Zelle ziehende Zone bildend (Abb. 86). In Zellen mit einer apikalen und supranukleären Sekretgranulagruppe entspricht jene Chondriosomensammlung der die Sekretgruppen trennenden Zone und kommt sehr deutlich zum Vorschein, da auch das supranukleäre Gebiet arm an Chondriosomen ist (Abb. 29, 86, 87). In dieser Zone sind die Mitochondrien kürzere Stäbchen oder Körnchen als sonst, was aber wenigstens zum Teil scheinbar ist und davon abhängt, dass sie in willkürlichen Richtungen verlaufen und nicht in der Längsrichtung der Zelle, wie die Chondriosomen, die näher von der Zellbasis und insbesondere an den Seiten des Kerns liegen. Auch in der Zellbasis kommen oft kürzere Stäbchen und Körnchen vor. In sekretleeren Zellen sind die Chondriosomen in der ganzen Zelle gleichmässig verteilte, geschlängelte Filamente, nur im supranukleären Gebiet scheinen sie etwas undichter zu liegen (Abb. 85). Schwache Verdickungen an den Chondriosomen findet man nicht häufiger, als in den anderen Zellphasen. Recht oft liegen die Chondriosomen im Zellapex etwas dichter und scheinen dann auch kürzer zu sein. Wenn im Apex Sekret entsteht, rücken die Mitochondrien dementsprechend gegen die Basis hin, ihre Anzahl scheint aber wenigstens nicht nennenswerter abzunehmen. Lange Filamente kommen in sekretvollen Zellen seltener als in leeren vor.

In Zellen, die mit der Mitochondrientechnik färbbare Granula enthalten, ist die Untersuchung der Chondriosomen ein wenig erschwert. Abbildung 31 zeigt uns derartige Zellen aus der schon

früher erwähnten, rein albuminösen Drüsengruppe im oberen Teil des Kehlkopfes. Die apikalen Partien der Zellen sind mit ungefähr gleich grossen Granula gefüllt, in dem protoplasmatischen Basisteil der Zelle verlaufen gleichmässig dicke Chondriosomenfilamente in der Längsrichtung der Zelle. Die Basis enthält fast gar keine Granula, was gegen die Existenz granulaförmiger Mitochondrien in der Zelle spricht. Eine Strecke weit vermag man die Chondriosomenstäbchen zwischen den Granula zu verfolgen, aber in der Granulaanhäufung selbst kann man sie nicht unterscheiden. Auch in den sekretleeren Zellen, wo die geschlängelten Filamente wie bei der vorigen Zellart die Zelle erfüllen, sind Granulaformen keine häufige Erscheinung. Es darf also angenommen werden, dass der Mitochondrienapparat in rein albuminösen Zellen dem in Mukoidreaktion liefernden Zellen völlig entspricht.

Der Golgi-*Apparat* ist, wie in den Schleimzellen, eine auf der Lumenseite des Kerns im supranukleären Gebiet befindliche, relativ einfache, weitmaschige Netzstruktur (Abb. 33, 35). Ist die Zelle an der einen Seite von einer Sekretkapillare begrenzt, so folgt der Apparat ihm auf dieser Seite näher an die Basalmembran heran, als auf der entgegengesetzten Seite; die sezernierende Fläche der Zelle bestimmt also vollständig die Lage des Golgi-Apparats. Der Apparat berührt nie die Seitenwände der Zelle. Bisweilen können einige seiner Balken in basaler Richtung an der Seite des Kerns verlaufen. Gewöhnlich vermag man zu erkennen, dass sich den imprägnierten Balken ein dünner Schatten angeschlossen hat, der den Maschen des Apparats oft eine dunklere Farbe als dem umgebenden Protoplasma verleiht. In einigen Zellen findet man statt der osmierten Fasern ein doppelt konturiertes Kanalsystem.

Umgekehrt wie in den Schleimzellen findet man in den Eiweisszellen nur geringe funktionelle Schwankungen am Golgi-Apparat. In Zellen, die nur wenige Sekretgranula enthalten, stellt der Apparat eine ziemlich hoch in den Apex vorragende Maschenbildung dar (Abb. 35). Wenn die apikale Sekretgruppe wächst, wird er immer flacher, gleichsam einen die Granula von der Basalseite umgebenden, platten Korb bildend, bis schliesslich auch auf der Basalseite des Apparats Sekretgranula sichtbar werden (Abb. 32, einige Zellen). Im letztgenannten Stadium scheint der Apparat aus mehreren imprägnierten Stücken zusammengesetzt zu sein, die in der Transversalebene oberhalb des Kerns Platz gefunden haben. Meistens kann man sich jedoch mit Hilfe der Mikrometerschraube von der Zusammengehörigkeit der einzelnen Teile überzeugen. Das Golgi-Material scheint in seiner Gesamtheit etwas abgenommen zu haben.

Wie oben dargelegt wurde, hatten sich die Sekretgranula mehrerer Zellen in eine apikale und eine supranukleäre Gruppe geteilt. In Präparaten vom GOLGI-Apparat war deutlich zu sehen, dass die zentrale Granulagruppe in solchen Zellen stets innerhalb der Apparatbalken auftrat. Nur in unmittelbarer Nähe davon konnten einzelne Sekretkörnchen ausserhalb derselben liegen. Manchmal schienen die Körnchen längs einzelner GOLGI-Balken geordnet zu sein (Abb. 64). Apikale Körnchen gab es in diesen Zellen verhältnismässig wenig, weshalb diese wahrscheinlich die ersten Funktionsphasen der Sekretbildung vertreten. Die Sekretgranula werden in diesen Präparaten mit Azan-Kontrastfärbung entweder gelbbraun oder blau. In einigen Zellen, wo die Granula im GOLGI-Apparat wohl wegen ihrer geringen Grösse unmöglich unterschieden werden konnten, wurde mit Azan eine schwach blaue, diffuse Färbung in der entsprechenden Gegend erzielt. In den späteren Phasen füllt sich der Apparat mit den entstandenen Körnchen (Abb. 34) und beide Granulagruppen verschmelzen allmählich miteinander, während die Apparatmaschen zugleich weiter werden und der Apparat sich in die obenerwähnte, flache, korbförmige Bildung oberhalb des Kerns umwandelt. Auch in den vollen Zellen färben sich die Körnchen bisweilen mit Azan rot, obwohl die blauen Granula die Mehrzahl ausmachen.

Es ist jedoch zu beachten, dass man auch Zellen findet, wo trotz der ansehnlichen Apikalgruppe wenigstens nicht mit Bestimmtheit Granula im GOLGI-Apparat unterschieden werden können. In diesen Zellen färben sich die Körnchen oft mit Mitochondrienfarben und sind ebenso gross wie in den übrigen Zellen. Relativ selten sieht man ganz leere Zellen; in einigen derselben ist der Apparat einfacher und kleiner als normal. Andererseits sah ich wieder Zellen, wo er beinahe die ganze Zelle erfüllt. Im Apex derartiger Zellen gab es bisweilen eine grosse, in das Lumen sich entleerende Vakuole.

In Acini, deren GOLGI-Apparate sehr gut sichtbar sind, findet man ziemlich oft Zellen, die wenig Sekretgranula enthalten und deren Protoplasma eine dunkelgraue Farbe angenommen hat. Die Apparate sind hier nur schwach imprägniert, ein dünn- und weitfaseriges Netz oberhalb des Kerns bildend (Abb. 35). Die mit Sekretgranula gefüllten Apices und die Supranukleärgebiete haben ihre gewöhnliche helle Farbe behalten. Einmal sah ich in GOLGI-Präparaten eine Mitose; dort war der Apparat in kleine, schalenähnliche Stücke (Dictyosomen) zerfallen.

In KOLSTER- und zuweilen auch in anderen Präparaten findet man an der dem GOLGI-Apparat entsprechenden Stelle ein ungefähr ebenso grosses und ebenso geformtes Spaltensystem, wo keinerlei fixier- oder färbbare Substanz nachgewiesen werden kann (Abb. 25, 85—87). Auch diese Bildungen berühren nicht die

Zellwände, weshalb HOLMGRENS Trophospongium-Theorie hier keine Anwendung findet. Die Ähnlichkeit der Lage und des Aussehens gestattet m.E. keine andere Erklärung, als dass es sich um ein Negativ des GOLGI-Apparats handeln muss. Dieser Umstand erleichtert bedeutend die Untersuchung, weil dadurch mit Hilfe mehrerer, für den Apparat nichtspezifischer Verfahren dessen Lage identifiziert werden kann. Somit gewahrt man in KOLSTER-Azanpräparaten, wie das sich blau färbende Sekretmaterial deutlich ausschliesslich innerhalb der Apparatfasern in der supranukleären Zone solcher Zellen, wo das Sekret in zwei Gruppen geteilt ist, Platz genommen hat. Weiter kann man beobachten, wie eine Chondriosomenzone zwischen dem GOLGI-Apparat und der Apex-Sekretgruppe verläuft usw. (Abb. 87). Auch in CHAMPY-Präparaten, wo man durch Osmierung die Apparate imprägniert zum Vorschein bringt, sieht man bisweilen ohne Osmierung ihr Negativ, nur dünner als in KOLSTER-Präparaten.

In jedem untersuchten Tier gab es ziemlich viel Eiweisszellen, in denen besondere, von sekretgranula- bis über kerngrosse, eine *homogene Masse enthaltende Vakuolen* wahrgenommen werden konnten (Abb. 37, 62). Enthielt ein Schnitt zahlreiche Drüsen, wie dies im Kehlkopf der Fall ist, so wurden in fast jedem Schnitt derartige Zellen gefunden, und gewöhnlich hatten sämtliche zu dem gleichen Halbmond oder Acinus gehörende Zellen eine solche Vakuolisation durchgemacht. Die in den Vakuolen befindliche homogene Substanz blieb mit allen benutzten Fixierungen erhalten und färbte sich mit Azan von blaugrau bis bläulich rot, mit Eisenhämatoxylin grau oder bräunlich, mit Eisenhämatoxylin-Rubin rötlich grau, mit Fuchsinfarben schwach rötlich oder gelblich grau, mit H.M.A. wurde sie gelblich. Die Farben waren also niemals so rein wie in den Sekretgranula, sondern mehr ins Graue spielend. Die Vakuolen waren nicht durch eine deutliche Wand vom Protoplasma getrennt, sondern die Grenze erschien ungenau. Meistens lagen sie in den Basisteilen der Zelle oder gleich oberhalb des Kerns. In Präparaten vom GOLGI-Apparat verschoben die Vakuolen diesen häufig gegen das Lumen hin. Der Apparat war oft heil geblieben, doch zeigte er in einigen Zellen Neigung zur Fragmentation. Im Apex dieser Zellen gibt es zuweilen sogar grosse Mengen von Sekretgranula, die sich teils mit Schleim-, teils mit Mitochondrienfarben färben; die Chondriosomen sehen ziemlich gewöhnlich aus und nicht einmal am Kern war etwas besonderes wahrzunehmen. Es konnte somit nicht nachgewiesen werden, dass die Vakuolenbildung irgendwie mit den verschiedenen Phasen der Zellfunktion zusammenhängt.

Sekret. In CHAMPY- und KOLSTER-Präparaten enthielten die Gänge hauptsächlich mit Azan blaue Farbe annehmendes Sekret,

wo reichlich rote Linien, Körnchen oder Klumpen sichtbar waren (Abb. 28, 65). Doch fand ich einen Gang, wo das Sekret in seiner Gesamtheit aus einer rotgefärbten Masse bestand (CHAMPY-Fixierung). In den Schleimröhren wie auch meistens in den Lumina der Endstücke färbte sich der Inhalt gewöhnlich mit Schleimfarben; eine Regel ist dies jedoch nicht in betreff der Endstücke, denn es konnte auch in blaugranulierten Endstücken rotes Sekret vorkommen, und umgekehrt. In den Endstücken färbte sich das Sekret deutlich dunkler blau als in den Schleimröhren, wo ein sehr helles Netz angetroffen wurde. In den vorerwähnten Pharynxdrüsen (KOLSTER-Fixierung), die fast lauter azidophile Eiweisszellen enthielten, war das Lumen der Adenomeren gewöhnlich entweder ganz leer oder so eng, dass man sich nicht über die Beschaffenheit des Sekrets klar werden konnte; die Schleimröhren und Gänge enthielten indessen beinahe nur blaues Sekret mit einigen roten Klumpen hier und da.

In gewöhnlichen Präparaten, wie ZENKER u.a., war viel weniger Sekret sichtbar, und zwar hatte es sich zu einem hell anilinblau gefärbten, zarten Netz ausgeflockt, welches oft auch bräunliche, missfarbige Fasern enthielt. Weiter kamen auch in diesen Präparaten bisweilen rote, gewöhnlich eckige, feste Stücke vor, wahrscheinlich Reste von im Gange losgelösten Schleimzellenausläufern (Abb. 24). Bei Färbung mit H.M.A. entsprechen ihnen gelbe Bildungen, sodass sie also azidophil sind.

Atropin- und Pilocarpinversuche. Die Versuche fanden weniger zur Klarstellung der Wirkung jener Substanzen statt, als vielmehr zur Erlangung der jeweils erwünschten Zellfunktionsstufe. Bei den Versuchstieren bildeten jedoch die erhofften Stadien höchstens die Mehrzahl; immer kamen auch andere Stadien, obschon in geringerem Grade, zum Vorschein. Es zeigten sich dabei keine Zellformen, die ihrem Wesen nach von den bei normalen Tieren gewonnenen Bildern abgewichen wären; nur in den quantitativen Beziehungen war ein Unterschied wahrzunehmen, was davon zeugt, dass die benutzte Dosis wenigstens nicht in höherem Ausmass giftig gewirkt hatte.

In den Atropinversuchen enthielten sowohl Eiweiss- wie Schleimzellen mehr Sekret als sonst. Die Granula der Eiweisszellen reichten oft bis an den Kern heran; ja es gab sogar Zellen, deren Kern in der Apex-Basalrichtung beträchtlich abgeplattet erschien, was unter gewöhnlichen Verhältnissen sehr selten vorkommt. Die GOLGI-Apparate hatten sich zu platten Korbbildungen ausgebreitet und die Chondriosomenzone war unter dem Einfluss der grossen Apikalgruppe bis in die Kernnähe verlagert. Obwohl die Granula in der Mehrzahl Mukoidreaktion lieferten, fand man auch sekretvolle Zellen, die mit Azan nach CHAMPY-Fixierung sich gelbbraun färbende Granula enthielten.

Die Schleimzellen waren häufig auch voller und grösser als je bei Tieren, die nicht mit Arzneimitteln vorbehandelt worden waren. Die Granula fand man in der Regel gut erhalten und der GOLGI-Apparat hatte sich zu dünnen Maschen zwischen ihnen verzweigt. Auf anderen Stellen sahen die Zellen wieder ganz gewöhnlich aus.

Die Pilocarpinversuche lieferten ein ungefähr entgegengesetztes Bild. Nach der Erfahrung mit anderen Drüsen (Pankreas) müsste man etwa 2 Stunden nach einer Pilocarpininjektion am reichlichsten neue Granula antreffen. Bei sämtlichen Tieren, die 1 Std. 50 Min. bis 2 Std. 30 Min. nach einer Pilocarpingabe getötet wurden, fand man denn auch recht zahlreiche Eiweisszellen, die eine kleine Apexgruppe und eine GOLGI-Apparatgruppe enthielten; jedenfalls war ihre Anzahl grösser, als bei ohne Vorbehandlung getöteten Tieren. Die Granula dieser Zellen konnten namentlich in der Zentrumgruppe so klein sein, dass man sie in osmierten Präparaten ohne Kontrastfärbung unmöglich, mit Kontrastfärbung zuweilen auch sehr schwer unterscheiden konnte; in einfachen CHAMPY-Präparaten dagegen waren sie wohl sichtbar. Alle Versuchstiere besassen indessen auch eine ganze Menge granulareicher Eiweisszellen; das gilt auch für das Tier, welches eine 4 mal so grosse Gabe als die zwei anderen Versuchstiere erhalten hatte (0.010 g) und infolgedessen in einen starken Reizungszustand geraten war. (Schon nach einigen Minuten bekam es Durchfall und bald danach Erbrechen. Aus den Augenwinkeln floss Tränensekret und jede Berührung mit der Schnauze hinterliess einen nassen Fleck als Zeichen starker Speichelabsonderung. Als das Tier getötet wurde, hatten die Symptome jedoch schon bedeutend abgenommen). Das Meerschweinchen, welches 1 Std. 50 Min. nach einer 0.003 g grossen Pilocarpindosis getötet worden war, machte den Eindruck, als hätte es in CHAMPY- und KOLSTER-Präparaten in ungewöhnlich grosser Menge Zellen mit azanroten und Mitochondrienfarben annehmenden Granula besessen. Die GOLGI-Apparate und Chondriosomen glichen bei den Pilocarpintieren vollkommen den entsprechenden Funktionsstadien bei nicht vorbehandelten Tieren.

In den Schleimzellen zeigte sich die Pilocarpinwirkung bedeutend deutlicher als in den Eiweisszellen. In fast allen Zellen gab es eine schmälere oder breitere Protoplasmazone zwischen der apikalen und der zentralen Sekretgruppe, oder auch waren die Zellen beinahe ganz protoplasmatisch. Die Sekretgranula liessen sich in der Regel schlecht fixieren und die Zellen nahmen nur schwach Schleimfarben an. Die Protoplasmamaschen waren oft gross und zerfetzt und schienen leer zu sein. Die Kerne hatten eine entweder runde oder ovale Form. Sekretvolle Zellen wurden nicht gefunden. Die GOLGI-Apparate waren gross, hoch in den

Apex vorragend. Diese Veränderungen waren für alle Versuchstiere spezifisch, doch kamen sie nach grösseren Dosen (0.003 und 0.01 g) am besten zum Vorschein.

Fettstoffe. Bei Färbung mit Sudan III konnte man in Formalin-Gefrierschnitten im Basisteil der Drüsenzellen bisweilen einzelne kleine orangefarbene Fettpartikelchen beobachten, denen in CHAMPY-Präparaten winzige geschwärzte Granula entsprechen. Bei Tieren, die mit grossen Pilocarpindosen vorbehandelt waren, zeigten sich auch grössere osmierte Kugeln, die kleine ungefärbte Vakuolen enthielten. Ähnliche werden von ZIMMERMANN (1927) in den Speicheldrüsen beschrieben. Abgesehen von den orangefarbenen Tropfen färbt sich der protoplasmatische Teil der Drüsenzellen mit Sudan hellgelb, während Kern und Sekret ungefärbt bleiben. Die Gelbfärbung ist nicht sicher für das Fett spezifisch.

B. Untersuchungsresultate.

Die meisten Drüsen fand man beim Meerschweinchen im Kehlkopf und im oberen Teil der Luftröhre, gegen die Lungen hin verschwanden sie allmählich fast ganz, um in der Bifurkation jedoch etwas zuzunehmen. Weiter traten Drüsen beinahe ausschliesslich an der vorderen Wand der Luftröhre und gewöhnlich in den Knorpelzwischenräumen auf.

Zellarten. Ehe man daran geht, die Drüsenformen zu erörtern, muss man sich darüber im klaren sein, aus wieviel verschiedenen Zellarten eine Drüse zusammengesetzt ist. In der Luftröhrendrüse des Meerschweinchens wurden oben End-, Schleim- und Gangstücke unterschieden. Wie ersichtlich, gab es in allen verschiedenen Teilen sezernierende Zellen, deren Sekret ungefähr die gleiche Fixierbarkeit und dieselbe Färbbarkeit besass. Es entsteht die Frage, ob nicht alle trotzdem nur verschiedene Funktionsstadien derselben Zellart, in erster Linie der Schleimzellen, sein könnten, da das Sekret in allen diesen Zellen die für den Schleim typischen histologischen Farbreaktionen liefert und da einige Zellen die für Schleimzellen charakteristische Form besitzen.

In betreff der *Endstückzellen* und Schleimzellen hat schon früher FUCHS-WOLFRING ihren Standpunkt vorgelegt. Da zwischen

den erstgenannten zuweilen Sekretkapillaren vorkamen, wären die Drüsen nach ihrer Ansicht nicht nur aus Schleim-, sondern auch aus Eiweisszellen zusammengesetzt, für welche die Sekretkapillaren spezifische Merkmale wären. Ihre Ansicht von dem Auftreten der Eiweisszellen ist jedoch folgende: »Seröse Alveolen sind äusserst selten und auch Halbmonde nur hier und da anzutreffen.« Nach meinen Untersuchungen sind Endstückzellen wenigstens ebenso häufig wie Schleimzellen, nur konnte man mit den üblichen Methoden in den meisten derselben keine Sekretkapillaren finden; sogar mit spezifischen Sekretkapillar-Verfahren waren bloss ganz oberflächliche, $^1/_4$ der Zellhöhe erreichende Bildungen, die auch nicht ganz regelmässig auftraten, wahrzunehmen.

Als eine andere, für die Eiweisszellen charakteristische Eigenschaft werden die Basallamellen betrachtet. Auch diese konnten in den Eiweisszellen der Luftröhre nicht deutlich unterschieden werden, wo übrigens das basophile Material nicht viel reichlicher war als in den Schleimzellen.

Trotzdem also den Endstückzellen die charakteristischsten Eigenschaften der Eiweisszellen fehlen, gibt es doch andere Beweise für ihre Eigenart, die FUCHS-WOLFRING nicht beachtet hat. Die Endstückzellen besitzen konstante Pyramidenform und Grösse, trotzdem sie sowohl frei von Sekretgranula als auch mit solchen gefüllt sein können. Die Granula der Eiweisszellen sind im Zellapex dicht gruppiert, ohne dass zwischen ihnen das in den Schleimzellen vorkommende Protoplasmanetz unterschieden werden kann. Die Körnchen sind kleiner als die Schleimgranula. Auch in granulavollen Zellen ist der Kern stets rund, aber in Schleimzellen, die schon etwas Sekret enthalten, abgeplattet. Die Färbbarkeit des Sekrets konnte ebenfalls Unterschiede aufweisen. Mit Azan wurde das Sekret der Eiweisszellen ultramarinblau, dasjenige der Schleimzellen meistens hellblau. In CHAMPY- und KOLSTER-Präparaten fanden sich nach Art der Mitochondrien gefärbte (azanrote) Eiweissgranula oft in den Endstückzellen. Manch-

mal kamen jedoch Schleimzellen vor, die ebenso gefärbte Granula (Ringgranula) enthalten konnten. Der GOLGI-Apparat der albuminösen Zellen blieb sich ungefähr gleich während der verschiedenen Funktionsstadien der Zelle, zeigte jedoch in den Schleimzellen grosse Veränderungen. Kleinere Unterschiede traten auch in den Chondriosomen hervor. Beide Zellarten kamen auch in den nach Atropin- und Pilocarpinversuchen erhaltenen Präparaten zum Vorschein und ihr gegenseitiges Verhältnis war nicht anders geworden, sondern die Zellarten schienen sich in derselben Richtung verändert zu haben, indem die Granulazahl nach Atropin in beiden zugenommen, nach Pilocarpin abgenommen hatte. Die grossen homogenen Vakuolen in der Zellbasis zeigten sich nur in den Endstückzellen. Zum Schluss hatten sich die Eiweisszellen im Drüsenbaum nach einem bestimmten System geordnet, von welchem später noch die Rede sein wird. Aus allen diesen Umständen dürfen wir mit Gewissheit auf das Vorhandensein zweier verschiedener Zellarten schliessen.

Wenn wir nun den Versuch machen, die Eiweisszellen in die erörterten verschiedenen Gruppen der menschlichen und tierischen Speicheldrüsen einzureihen, so stösst man auf Schwierigkeiten bei ihrer Identifizierung mit irgendeiner anderen, früher bekannten Zellart, weil die in ihnen enthaltenen Sekretgranula je nach der benutzten Fixierung sich anders färben, ein Umstand, der in bezug auf die Speicheldrüsenzellen bisher nur wenig beachtet worden ist. Bei Fixierung nach ZENKER, HELLY, SCHAFFER und mit Formalin konnten in der Regel nur wie Mucin sich färbende Granula unterschieden werden. (Doch wurden die Granula namentlich in ZENKER-Präparaten mit Azan ultramarinblau statt hellblau und mit H.M.A. schwach rot im Vergleich mit den Schleimzellengranula; ja es kamen — allerdings undeutlich — auch violette Granula vor). Somit würden die Zellen am ehesten der ZIMMERMANNschen »muko-serösen» Zellgruppe in der menschlichen Gl. sublingualis entsprechen. Die basophile Sub-

stanz war in diesen Zellen zwar sehr spärlich, aber immerhin ein wenig bemerkbar auch in der Protoplasmazone oberhalb der zentralen Granulagruppe, den für die muko-serösen Zellen typischen supranukleären Lamellen entsprechend. Eigentümlich war das Auftreten kleiner azidophiler Massen im Lumensekret, die auch ZIMMERMANN in den muko-serösen Zellen beschreibt. Immerhin muss man sich zu der Färbbarkeit des Sekrets vorsichtig verhalten, weil unter dem Einfluss der natürlichen Degeneration hin und wieder eine Zelle abstirbt, wobei Zellprotoplasma u.dgl. in das Lumen gelangt, was eine azidophile Färbung verursachen kann.

In CHAMPY- und KOLSTER-Fixierungen, die bisher nicht zur Untersuchung des Eiweisszellsekrets verwendet worden sind, liessen sich jedoch mit Azan- und Mitochondrienfärbung in den Zellen zweierlei Granula nachweisen, die in der Zelle entweder zusammen oder allein vorkamen. Ich erhielt sogar den Eindruck, als kämen azanrote Granula und die sie einschliessenden Zellen in CHAMPY-Präparaten reichlicher vor, als in KOLSTER-Präparaten. Da die Färbbarkeit in keiner Beziehung zur Granulamenge oder Funktionsstufe der Zelle stand, möchte ich die Variabilität der Färbbarkeit auf individuelle Zellunterschiede zurückführen. Dafür spricht auch der Umstand, dass das Endstücklumen beiderlei Sekret enthalten kann. Da ich aber eine Zunahme der azanroten Granulazellen in den Pilocarpinpräparaten zu bemerken glaubte, so ist es möglich, dass in einigen Zellen derartiges Prosekret später die Färbbarkeit des Schleims annimmt, weil insbesondere in CHAMPY-Präparaten bei Azanfärbung zahlreiche bläulich braune Granula auftreten, die eine Übergangsform zwischen roten und blauen Granula bilden. Zu demselben Resultat kam ZIEGLER (S. 20) in betreff der Eiweisszellen in der Mandibulardrüse des Rindes. Meine eigenen Beobachtungen genügen nicht zum Ziehen einer sicheren Schlussfolgerung. Nach den CHAMPY- und KOLSTER-Präparaten beurteilt, könnte

man, wie aus der obigen Darstellung ersichtlich, die Eiweisszellen der Luftröhren- und Kehlkopfdrüsen zu den amphitropen Zellen, also zur dritten Gruppe ZIMMERMANNs zählen (einen Unterschied bilden jedoch die Basallamellen). Nach STORMONTs Einteilung hätten wir es mit der spezialserösen Gruppe zu tun.

Von den vorigen abweichende, rein albuminöse Drüsenzellen kamen im oberen Teil des Kehlkopfes und im Pharynx vor. Die Granula färbten sich hier stets azidophil, mit Azan rot (Formalin- und KOLSTER-Fixierung), und waren als fixiert stark lichtbrechend. Doch fand sich auch in diesen Drüsen hin und wieder eine amphitrope Zelle.

Ausser den obenerwähnten Eiweisszellformen gab es auch Zellen, wo sich namentlich in der Basis grosse Vakuolen angesammelt hatten, deren Inhalt sich oft wie Schleim färbte — nicht aber mit Mucikarmin und Muchämatin — oder Protoplasmafarben annahm und welche, obwohl sie bei allen Tieren auftraten, sich nicht dem normalen Zyklus der Zelle anpassen liessen. Offenbar handelte es sich hier um irgendwelche pathologische Erscheinung, worauf der allmählich stattfindende Zerfall des GOLGI-Apparats hinweist, obschon in den übrigen Zellstrukturen keine Zeichen der Entartung nachgewiesen werden konnten. Es ist schwer, etwas Bestimmtes von dem Inhalt der Vakuolen zu sagen. Auf die schwache Schleimfärbung mit gewissen Farben (Azan) ist kein grosses Gewicht zu legen, weil dieser Farbenton ein anderer war als in den Schleimgranula und weil überhaupt keine Mucikarmin annehmenden Vakuolen gefunden wurden. Die Haltbarkeit der Vakuolen bei sämtlichen Fixierungen und der Umstand, dass sie sich nicht bei Osmiumbehandlung schwärzen, lassen darauf schliessen, dass es sich um einen Eiweissstoff handelt. Möglicherweise enthalten jene Vakuolen ein irgendwie verändertes Sekret, das nicht in das Lumen entleert werden konnte. Bildungen ähnlicher Art beschrieb schon i.J. 1901 MAXIMOW in der Gl. retrolingualis des Hundes in albuminösen

Zellen, wo die Sekretgranula ausnahmsweise Kerngrösse erreichen können, wobei sie oft in einer Vakuole von entsprechender Grösse liegen, aber wie das Normalsekret sich mit der PODWYSSOTZKY-Lichtgrün-Safraninmethode grün färben. Ausserdem beobachtete er rote, bis ein Drittel der Kerngrösse erreichende Granula, die nach seiner Meinung aus dem Kern ausgetretene Nukleolen waren und über das Stadium der Ringform in Sekret übergehen sollten. Mehr ähneln die von mir beschriebenen Bildungen den von HAMPERL (1931) in muko-serösen Endstücken angetroffenen grossen Stücken, die die Kerngrösse um ein Vielfaches übersteigen können. Sie kamen mit mehreren verschiedenen Fixierungen zum Vorschein und färbten sich mit Eosin blassrot, nach MALLORYS Verfahren gelblich oder schmutzig blaugelb, mit Mucikarmin hellrötlich, mit Sudan III gar nicht. Häufig umschloss sie eine durch Schrumpfung entstandene helle Vakuole, und das umgebende Protoplasma enthielt recht oft, aber in geringer Menge, muko-seröse Granula. Nach HAMPERL standen sie im Zusammenhang mit einem im Lumen befindlichen ähnlichen Sekret, was ich jedoch nie beobachten konnte, denn in meinen Präparaten lagen die Vakuolen im Gegenteil stets in den Basalteilen der Zellen. Nach dem genannten Forscher »handelt es sich wahrscheinlich also um ein eigentümliches Sekretionsprodukt der Zellen, wobei nicht zu entscheiden ist, ob es noch als normal anzusehen ist oder bereits als Zeichen gestörter Zelltätigkeit gewertet werden muss».

Betrachtet man wieder andererseits die *hochprismatischen Zellen des Ganges* und die *Schleimzellen*, so findet man hier zahlreiche Gleichheiten. Vor allem erinnern die Gangzellen an Schleimzellen, in denen eben die Schleimbildung einsetzt. Beide Zellarten enthalten ungefähr ebenso grosse Granula, die durch das Protoplasmanetz voneinander getrennt sind und oft durch eine die Zelle durchquerende Protoplasmazone in eine

apikale und eine supranukleäre Gruppe geteilt werden. Die in den Gangzellen ziemlich häufig vorkommenden Ringgranula findet man bisweilen auch in Schleimzellen, die sich in den Stadien der Sekretbildung befinden. In beiden Zellarten hat die Zelle eine schwankende Grösse, die rasch zunimmt, wenn das Sekret sich in der Zelle vermehrt. In leereren Schleimzellen ist der Kern den in Gangzellen vorkommenden Kernen ähnlich und die Chondriosomen und die GOLGI-Apparate gleichen einander sehr. Andererseits ist zu bemerken, dass die anfangs leeren Gangzellen um so sekretreicher werden, je näher von den Schleimröhren sie sich befinden, und dass ein Gang allmählich ohne deutliche Grenze in ein Schleimrohr übergehen kann. Infolgedessen darf man Gang- und Schleimzellen als dieselbe Zellart betrachten; sie vertreten nur verschiedene Funktionsstadien, indem die Gangzellen im Beginn des Verschleimungsprozesses stehen, die Schleimzellen aber fertig ausgebildete, reife Zellen sind. Wird diese Hypothese genehmigt, so versteht man auch, dass Eiweisszellknospen unmittelbar aus einem Gang hervorgehen können, bevor dieser sich in ein Schleimrohr verwandelt. Dann ist es auch natürlich, dass es Drüsen gibt, deren Gang gar nicht verschleimt ist (reine Eiweissdrüsen), sowie andererseits Übergangsformen, wo in dem grossen Gangsystem nur einzelne Äste in der nächsten Nähe der Endstücke ein paar Schleimzellen zum Zeichen der beginnenden Verschleimung enthalten. In dieser Weise können sämtliche angetroffene Gang- und Drüsentypen von derselben Urform abgeleitet werden.

In den Luftröhrendrüsen findet also der gleiche Mechanismus statt, den HEIDENHAIN, PISCHINGER und ZIEGLER in den grossen Speicheldrüsen beschrieben haben, wo die Schleimrohre durch Verschleimung gewisser Gangstücke entstehen sollen. In Fällen, wo die Gänge sich nicht zu Hals- u.a. Stücken differenziert hatten, nahm HEIDENHAIN an, dass die Schleimzellen aus undifferenzierten Gangzellen hervorgehen, wie ich es jetzt festgestellt habe. Es

ist typisch für alle Drüsen, dass die Verschleimung in den den Endstücken am nächsten liegenden Drüsenastenden am weitesten entwickelt ist.

Andererseits ist zu erwähnen, was man bei Pilocarpin- u.a. Reizungsversuchen in einigen Drüsen zu wiederholten Malen beobachtet hat, dass die Schleimzellen sich ihres Inhalts entleeren und dasselbe Aussehen wie die Eiweisszellen erhalten. Auch unter normalen Zuständen ist es möglich gewesen, auf verschiedenen Sekretionsstufen stehende Schleimzellen in den Schleimrohren zu finden (Stöhr 1887 [1], Krause 1895, Bowen 1926 und Kopsch 1926, der letztgenannte Forscher in den Luftröhrendrüsen des Menschen). Es hat sich die Auffassung allgemein eingebürgert, dass die Schleimzellen wenigstens bis zu einem gewissen Grade zyklisch sezernieren und nicht etwa Bildungen sind, die, nachdem sie sich einmal entwickelt haben, ihre Sekretion gleichmässig und unverändert fortsetzen, wie es sein müsste, wenn man nur die Gangzellen als Zellen mit beginnender Sekretbildung auffassen wollte. Auch in meinen eigenen Präparaten konnten in den Luftröhrendrüsen des Meerschweinchens verschiedene Funktionsphasen vertretende Zellen unterschieden werden, und in den Pilocarpinversuchen fand man die Zellen der sekretarmen Phase vermehrt, wogegen in den Atropinversuchen die Zellen meistens mit Sekretgranula erfüllt waren, was also auch für einen gewissen funktionellen Kreislauf der Schleimzelle spricht. Da jedoch fast niemals schleimfreie Zellen in den Schleimrohren auftraten, ist es wahrscheinlich, dass einmal verschleimte Zellen nie wieder ganz leer werden, sondern dass die Bildung neuen Sekrets einsetzt (supranukleäre oder Golgi-Apparatgruppe), bevor das alte die Zellen vollständig verlassen hat.

[1] Nach ZIMMERMANN wären jedoch die von STÖHR beschriebenen verschiedenen Schleimzellstadien verschiedenes Mucin enthaltende, auf der gleichen Funktionsstufe stehende Zellen.

Es lassen sich also in den Schleimzellen zwei Vorgänge unterscheiden: erstens die Verschleimung der indifferenten Gangzellen, die in jeder Zelle nur einmal stattfindet und am peripheren Ende des Ganges beginnen dürfte, und zweitens die mehr oder minder periodische Schleimabsonderung in das Lumen, welche im Auftreten von Zellen verschiedener Phasen in den Schleimröhren zum Ausdruck kommt. Dasselbe meint ZIMMERMANN (1927) von den Schleimzellen der Speicheldrüsen, einräumend, dass die Schleimzellen sich ihres Schleims entleeren und wieder protoplasmatisch werden können; doch seien sie trotzdem wegen ihres grösseren Umfanges und ihres armen, schwachgefärbten, zarten, weitmaschigen Protoplasmas von den noch nicht verschleimten Halsstückzellen zu unterscheiden. In ZIMMERMANNS Fall (die unteren Gaumendrüsen des Menschen) können also die Schleimzellen wieder ganz schleimfrei werden.

Für einen Unterschied zwischen den granulahaltigen Gangzellen und den im Sekretbildungsstadium befindlichen Zellen der Schleimrohre spricht der Umstand, dass die »ringgranulierten» Zellen häufig unter den Gangzellen vorkamen, aber unter den typischen Schleimrohrzellen seltene Erscheinungen waren. Derartige Granula traten offenbar in sekretbildenden oder eben gefüllten Zellen auf. Sie konnten jedoch nicht für irgendein Zellstadium typisch sein, sondern es kamen in grosser Menge offenbar derselben Phase angehörende Zellen vor, in denen sämtliche Granula sich ausschliesslich wie Schleim färbten. Auch die Färbbarkeit spielt keine besonders grosse Rolle, da nach V. MÖLLENDORFF die Azan- und die benutzten Mitochondrienfärbungen nicht chemisch spezifisch sind, sondern nur die verschiedene Strukturdichte bei den zu färbenden Substanzen darlegen. Wahrscheinlich sind die obenerwähnten, mit Azan rotgefärbten Granula bloss dichteres Prosekret.

Obschon schlecht sichtbar, fand man (in CHAMPY-Präparaten) Ringgranula auch in den Becherzellen des Tracheaepithels, wo

ebenfalls der GOLGI-Apparat dem in Schleimzellen vorkommenden ziemlich ähnlich sah. Man könnte sich also vorstellen, dass die verschleimten Gangzellen nichts anderes wären als in den Gangstücken dicht gelagerte Becherzellen. Im Apex der Gangzellen gab es ferner Vorbuchtungen und Ausläufer in das Lumen, die mit den Pfropfbildungen in den Becherzellen verglichen werden könnten. Dieselben liessen sich jedoch gleich den Ringgranula auch sonst in typischen Schleimzellen der Schleimrohre nachweisen. Deshalb ist es wahrscheinlicher, dass die Schleimzellen relativ wenig differenzierte, auf einer primitiven Entwicklungsstufe stehende Zellen sind, die in hohem Grade an gewöhnliche Becherzellen erinnern.

Die Adenomerentheorie. Bei der Unterscheidung der Eiweisszellen von den Schleimzellen galt mir als eine wichtige Grundlage die Existenz eines Systems der Zellenanordnung, womit ich die HEIDENHAINsche Adenomerentheorie meinte. Inwiefern sie auch auf die Trachealdrüsen angewandt werden kann, ist noch nicht näher geprüft.

Wie schon früher erwähnt, fand man in ziemlich grosser Anzahl einfache Adenomeren verschiedener Form, sowie Di-, Tri- und Polymeren verschiedener Stadien, dazu, entweder mit den Schleimrohren oder direkt mit den unverschleimten Gangzellen zusammenhängend, auch ein wenig längere Schlauchbildungen, die sich sogar wiederholt verzweigen konnten. HEIDENHAIN beschrieb nur einen Breitenzuwachs des Endstückes, und sobald dieses die nötige Grösse erreicht hatte, sollte eine Teilung eintreten. SCHAFFER beobachtete i. J. 1927 ebenfalls in der menschlichen Mandibulardrüse derartige röhrenförmige Endstücke und meint, dass sie gegen HEIDENHAINs Adenomerentheorie sprechen. Nach ZIMMERMANN (1927) aber, der in der Parotisdrüse des Menschen »langgestreckte und verzweigte Hauptstücke» fand, lassen sie sich wohl der Adenomerentheorie anpassen;

»man braucht sich nur zu denken, dass die Trennungszellen den Charakter der sezernierenden Drüsenzellen annehmen oder behalten». Die gleiche Beobachtung mit derselben Erklärung machte auch ZIEGLER 1927 in der Gl. mandibularis des Rindes.

In meinen Präparaten war es ein Umstand, der besonders die ZIMMERMANNsche Auffassung stützt: es kamen meistens nur am Rohrende Sekretkapillaren vor und die dortigen Zellen enthielten reichlicher Sekretgranula. Somit sieht man gewissermassen noch immer in der Wirklichkeit bereits geteilte Adenomeren, trotzdem die zahlreichen Trennungszellen den differenzierten Charakter der Endstückzellen angenommen oder behalten haben. Physiologisch spielen die Trennungszellen, ihrer Sekretarmut nach zu schliessen, eine geringere Rolle. Sie nähern sich, besonders wenn die Granula nicht sehr zahlreich sind, in ihrem Aussehen den leereren Schleimzellen und es ist manchmal ganz unmöglich zu sagen, welcher Zellart, den Schleim- oder den Eiweisszellen, eine gewisse Zelle jeweils angehört, da weder der Kern noch die Chondriosomen, ja nicht einmal immer der GOLGI-Apparat, auf dessen Grund die beiden Zellarten in der Regel leicht auseinanderzuhalten sind, wesentliche Unterschiede aufweisen. Andererseits können nach HEIDENHAINS Theorie die Trennungszellen verschleimt werden, weshalb die Möglichkeit besteht, dass sie irgendwelche Übergangsformen zwischen beiden Zellformen darstellen. Die Wachstumstendenz der Adenomeren beschränkt sich jedoch nicht auf den Breitenzuwachs allein, sondern sie scheinen auch eine gewisse Neigung zum Längenzuwachs zu besitzen.

Die Luftröhren- und Kehlkopfdrüsen des Meerschweinchens lassen sich also ihrem Bau nach im grossen ganzen der Adenomerentheorie HEIDENHAINS anpassen. Man findet aber auch wirkliche Seitenknospen und eine Menge Unregelmässigkeiten, welche das Bild komplizieren und die Erklärung mancher Drüsenformen hochgradig erschweren.

Sekretionsweise. Nach Hirsch (1927, 1931, 1932) und Krijgsman (1925, 1929) kann man in der Zellsekretion folgende zwei extreme Typen unterscheiden: *rhythmisch* sezernierende Zellen, wo »die Arbeitsphasen zeitlich getrennt» sind, d.h., wo auf die Sekretentleerung eine Restitutionsphase folgt, während welcher die Zelle nicht zu sezernieren vermag und neues Sekret sich bildet; *kontinuierlich* sezernierende Zellen, wo, je nachdem Rohstoff in die Zelle gelangt und Sekret sich bildet, dieses in das Lumen austritt. Eine Reizzunahme bewirkt Beschleunigung des Rhythmus in den rhythmisch sezernierenden Zellen, Beschleunigung der Sekretbildung in den gleichmässig sezernierenden. In Ermanglung eines äusseren Reizes können die rhythmisch sezernierenden Zellen entweder auf einer bestimmten oder willkürlichen Stufe stehen bleiben oder ihre Sekretion fortsetzen. Je nachdem, ob die rhythmisch sezernierenden Zellen synchron oder asynchron (chaotisch) funktionieren, sezerniert die ganze Drüse entweder rhythmisch oder kontinuierlich, wenn der Reiz sich gleich bleibt; verändert sich aber der Reiz, so zeigt sich auch in den kontinuierlich sezernierenden Zellen ein Rhythmus, hervorgerufen durch die Beschleunigung oder Verlangsamung der Zelltätigkeit.

In einer rhythmisch sezernierenden Drüse vertreten sämtliche Zellen die gleiche Funktionsphase, in einer kontinuierlich sezernierenden ist, falls die Zellen rhythmisch arbeiten, stets die Menge aller Funktionsphasen konstant; falls die Zellen gleichmässig sezernieren, sind keine deutlichen Funktionsstufen vorhanden. Infolgedessen scheint es relativ einfach zu sein, zu bestimmen, welcher dieser Gruppen die betreffende Drüse angehört. Es kommen jedoch in der Natur Übergangsformen zwischen den obengenannten Typen vor. In den kontinuierlich sezernierenden Zellen braucht die Ausscheidung des Sekrets in das Lumen nicht mit der Sekretbildung Hand in Hand zu gehen. Man kann sich wenigstens theoretisch vorstellen, dass die Extrusionsgeschwindigkeit des Sekrets je nach der Grösse des jeweils in Frage kommenden Reizes in

höherem Grade schwankt, als solches der Sekretbildung möglich ist. Infolge der obwaltenden starken Reizung findet man dann sekretleere Zellstadien, weil das Sekret, sobald es sich in der Zelle gebildet hat, in das Lumen austritt; herrscht aber ein Reizungsminimum oder ein Reizungsausfall, so füllen sich die Zellen mit Sekret (Phase der Sekretspeicherung), weil die Sekretbildung grösser ist als die Extrusion. Die Drüse zeigt dann das gleiche Bild wie bei der synchronen rhythmischen Sekretion; doch gehen während einer konstanten Reizung die Zellen nicht schnell aus einer Zellphase in eine andere über und durchlaufen auch nicht mehreremal den ganzen Funktionszyklus, sondern wenn Extrusion und Sekretbildung das Gleichgewicht erreicht haben, bleibt das Bild während der ganzen Reizungszeit unverändert. Für eine solche kontinuierliche, »pseudorhythmische» Sekretion hält NASSANOV, soviel ich verstehe, die Pankreassekretion bei der Maus, wogegen HIRSCH, die Veränderung der Funktionsphasen im lebenden Pankreas verfolgend und ihre jeweils herrschende Frequenz ausrechnend, den Nachweis erbrachte, dass das Pankreas der Maus nach Pilocarpinreizung rhythmisch synchron, im Hungerstadium hinwieder hemisynchron sezerniert.

Was die Luftröhrendrüsen anbetrifft, so konnte, wie oben erwähnt, in den Schleimzellen gewissermassen ein Zyklus nachgewiesen werden. Es ist aber schon deshalb angebracht, die Art desselben näher zu prüfen, weil man nicht sicher sein kann, dass verschiedene Zellformen zu ein und derselben Zellart gehören, falls man sie nicht in eine logische Reihenfolge einzuordnen vermag. Eine solche willkürliche Vereinigung der Zellformen auf morphologischer Grundlage ohne jede Kontrolle ist jedoch immer ein wenig subjektiv und kann nicht für etwas mehr als eine Hypothese gelten. Erst wenn es möglich ist, den Zyklus mit Hilfe des obenerwähnten HIRSCHschen Berechnungsverfahrens nachzuweisen, dürfen die Resultate als zuverlässig betrachtet werden. Ein solcher Nachweis ist aber an den Luftröhrendrüsen schwer zu erbringen.

Der hypothetische Zellzyklus (oder Pseudozyklus) in den *Schleimzellen* ist, wenn der Verschleimungsvorgang unberücksichtigt bleibt, folgender. In der protoplasmatischen Zelle, die einen runden Kern besitzt, kommen die ersten Sekretgranula im GOLGI-Apparat zum Vorschein, lösen sich von ihm und wandern nach dem Zellapex. Die in den leeren Zellen gleichmässig verteilten Chondriosomen lagern sich nun in der die Apparat- und die apikale Sekretgruppe trennenden Protoplasmazone sowie an den Wänden und in dem Basalteil der Zelle. Nach und nach vermehren sich die Granula in GOLGI-Apparat und Zellapex, beide Granulagruppen nähern sich einander immer mehr, bis sie schliesslich verschmelzen, der Apparat rückt nach der basalen Zellhälfte und zerfällt zu einem weitmaschigen Netz zwischen den Granula. Mit der Protoplasmazone verschwinden die Chondriosomen aus der Zellmitte und sind nur noch in den Seiten- und Basalteilen zu finden. Die Zelle selbst hat ihren grössten Umfang erreicht und ist voll von Granula. Der Kern ist zu einer dünnen Platte gegen die Basalmembran zusammengepresst und keine Nukleolen sind in ihm wahrzunehmen, — mit Hilfe der Nuklealreaktion kamen sie allerdings auch hier zum Vorschein. Nach dieser sekretvollen Zellphase beginnt die Extrusion, das Sekret wird schlecht färbbar, die Protoplasmamaschen werden gross und oft leer, die Lumengrenze scheint zum Teil verschwunden zu sein und die Protoplasmamaschen scheinen ihren Inhalt direkt in das Lumen zu entleeren. Der vielmaschige GOLGI-Apparat wird einfacher und in eine korbförmige Bildung an der Zellbasis umgewandelt, welche letztere immer mehr und mehr protoplasmatisch geworden ist. Die Zellgrösse nimmt ab und der Kern wird oval, die Chondriosomen verbreiten sich wieder über die ganze Zelle. Bevor aber die Zelle Zeit gehabt hat sich zu entleeren, hypertrophiert der GOLGI-Apparat von neuem, dabei hoch zum Zellapex aufsteigend, worauf er netzförmig wird und die Bildung neuen Sekrets in ihm einsetzt, welches sich mit dem alten Sekret in der Zelle vermischt.

Die ziemlich kleinen Zellen, deren Protoplasma keine Schleimreaktion liefert und die einen ganz kleinen GOLGI-Apparat besitzen, zähle ich zu den noch unverschleimten Gangzellen.

Ob dieser Zyklus von der rhythmischen Sekretion der Zellen herrührt oder ob es sich um den von mir erwähnten Pseudozyklus handelt, ist schwer zu entscheiden, da ich mich nicht des HIRSCHschen Berechnungsverfahrens bedient habe; für die letzte Annahme spricht jedoch der Umstand, dass die Zellen nach Atropin voller, nach Pilocarpin leer aussahen. Die grossen Veränderungen in Kern und GOLGI-Apparat können mechanisch so erklärt werden, dass die Sekretgranula sich in der Zelle ansammeln, wenn sie auch vielleicht besser zur rhythmischen Sekretionsform passen würden.

In den *Eiweisszellen* ist der Zyklus einfacher. In den Zellen, deren Form, Grösse und Kern im allgemeinen stets konstant verbleiben, sieht man in leeren Zellen zuerst eine kleine Granulaanhäufung im Apex und im GOLGI-Apparat entstehen, der gewöhnlich ein relativ undichtes, supranukleäres Netzsystem darstellt, während die Chondriosomen über die ganze Zelle verteilt sind. Allmählich wird vor allem die apikale Sekretgruppe grösser, die Chondriosomen sammeln sich in der zwischen beiden Gruppen liegenden Protoplasmazone und in der Zellbasis an. Zum Schluss vereinigen sich die beiden Sekretgruppen und der GOLGI-Apparat verbreitert sich zu einer schalenförmigen Bildung oberhalb des Kerns. Einzelne Zellen enthalten zwischen den Zellgranula einige helle, grössere Vakuolen, offenbar ein Zeichen der Auflösung der Sekretgranula. Das letzte Stadium bilden vielleicht die Zellen, deren GOLGI-Apparat leer ist, aber wo im Zellapex noch Granula vorkommen. Zur letzten Phase des Zellzyklus dürften auch solche Zellen gehören, die einen nur dünn imprägnierten Apparat und ein dunkelgrau gewordenes Protoplasma enthalten.

Noch schwerer als in den Schleimzellen ist es in den Eiweisszellen zu entscheiden, ob die Sekretion eine rhythmische oder fortdauernde ist. Die mit Pilocarpin- und Atropineinspritzungen

erzielten Veränderungen waren geringer und unsicherer als in den Schleimzellen, was nicht auf eine pseudorhythmische, aber wohl auf eine rhythmische Sekretion einpasst. Es muss ferner berücksichtigt werden, dass Atropin und Pilocarpin keine natürliche, sondern eine künstliche Reizung hervorrufen, die selbst nach kleinen Dosen in der Zellsekretion einen von dem natürlichen abweichenden Verlauf bewirken kann. Dazu hat in letzter Zeit STORMONT (1926) an der Mandibulardrüse des Kaninchens nachgewiesen, dass die Zellen nicht, wie man früher glaubte, doppelt innerviert werden sowohl durch Sympathicus wie durch Parasympathicus, sondern dass die Innervation der Gang- und der homeochromen Zellen durch den letzteren, diejenige der trophochromen Zellen durch den ersteren erfolgt. Pilocarpin und Atropin sollen nur auf die parasympathischen Zellen einwirken. RAWLINSON (1933) machte ähnliche Untersuchungen an der Gl. mandibularis der Katze und kam dabei zu entsprechenden Resultaten: Parasympathicus innervierte die Schleimzellen, Sympathicus die Halbmonde. Bei elektrischer Reizung der Chorda tympani beobachtete er ähnliche Veränderungen in den Schleimzellen wie ich mittels Pilocarpinreizung in der Luftröhre des Meerschweinchens: die Zellen waren verkleinert, der mit Mucikarmin färbbare Inhalt hatte abgenommen, die Kerne erschienen vergrössert und waren oval geworden. Doch glaubte ich in meinen Präparaten einen gewissen Einfluss von Pilocarpin und Atropin auch auf die Eiweisszellen zu finden. Es muss jedoch eingeräumt werden, dass es trotz der zahlreichen Schnitte schwer ist, derartige Vergleiche an den Luftröhrendrüsen anzustellen, weil die Zahl der untersuchten Zellen relativ gering ist und weil die an verschiedenen Stellen befindlichen Drüsen Unterschiede an und für sich aufweisen können oder ihre örtliche Reizung schwanken kann.

Die Sekretbildung in der Zelle. Man hat behauptet, dass Kern, Basallamellen, Mitochondrien und GOLGI-Apparat sich direkt an der Sekretbildung beteiligen.

Die Eiweisszellen lassen in den einzelnen Sekretionsphasen keine Veränderungen im *Kern* erkennen. Ein Austritt von Nukleolen oder sonstigen Substanzen aus dem Kern kann nicht beobachtet werden. Die Abplattung des Kerns gegen die Zellbasis lässt sich in den Schleimzellen auf den Druck der in der Zelle angehäuften Sekretgranula zurückführen.

Der allgemeinen Ansicht nach gibt es keine *basophile Substanz* in den Schleimzellen, weshalb sie bei der Sekretbildung in diesen Zellen nicht in Betracht kommen kann. In den Eiweisszellen der Luftröhrendrüsen des Meerschweinchens ist die basophile Substanz nur eine »rudimentäre»; deshalb ist es klar, dass diesen sehr veränderlichen und für manche sezernierende Zellen unspezifischen Gebilden bei der Sekretbildung nicht dieselbe Bedeutung beigemessen werden kann, wie den konstant vorkommenden, zellorganartigen GOLGI-Apparaten und Mitochondrien. In der vorliegenden Untersuchung wurde auch nichts wahrgenommen, was auf eine Beziehung zwischen der basophilen Materie und dem Sekret hingewiesen hätte.

Was die *Chondriosomen* anbetrifft, so findet man bei ihnen die Neigung, sich unterhalb der apikalen Sekretanhäufung oder in Zellen, die eine apikale und zentrale Sekretanhäufung unterscheiden lassen, in der dazwischenliegenden Protoplasmazone in Eiweiss- und Schleimzellen anzusammeln. Der Form nach waren die Chondriosomen hauptsächlich gleichmässig dicke Filamente oder bisweilen auch Körnchen, wie in KOLSTER-Präparaten wahrgenommen werden konnte. Die in CHAMPY-Präparaten so häufigen Anschwellungen und Bläschenformen sind bestimmt wenigstens zum Teil Resultate schlechter Fixierung. Nur sehr schwache Anschwellungen konnten in KOLSTER-Präparaten gefunden werden. Einige Eiweisszellen enthielten Mitochondrienfarben annehmende Granula, die vielleicht als eine Übergangsform zwischen Chondriosomen und Mitochondrienfarben nicht annehmenden Sekretgranula angesprochen werden könnten, falls man die

Theorie von der direkten Entstehung des Sekrets aus den Chondriosomen anerkennen würde. Dazu besteht jedoch kein zwingender Grund, denn in allen Zellphasen waren die Chondriosomen sich ungefähr gleich, die selten vorkommenden Anschwellungen, Chondriomiten und Granulareihen hatten sich in keinem Stadium der Zellfunktion relativ vermehrt, dagegen waren die Granulaformen vor allem in den Schleimzellen in der sekretvollen Periode etwas zahlreicher. Die Chondriosomen vermindern sich wenigstens nicht allzu sehr, wenn die Zellen sich mit Sekret füllen. Es wäre dann auch schwer begreiflich, dass die Chondriosomen in Zellen, die eine supranukleäre und eine apikale Sekretgruppe enthalten, sich zwischen diesen beiden lagern. Man muss indessen zugeben, dass die Chondriosomstudien zum mindesten in fixierten Präparaten recht schwierig sind, wie die zahlreichen, einander widersprechenden Mitteilungen in der Literatur darlegen.

Während das Verhältnis des Sekrets zu allen obenerwähnten Zellstrukturen mehr oder weniger undeutlich geblieben ist, wurden in betreff des Golgi-*Apparats* sicherere Resultate erzielt. Sowohl in den Schleim- wie in den Eiweisszellen fand man das Sekret in zwei Gruppen, eine apikale und eine supranukleäre, geteilt. Es zeigte sich in den Golgi-Präparaten, dass in derartigen Zellen die letztgenannte Granulagruppe immer der Golgi-Gegend entsprach. In vielen Zellen in den früheren Sekretionsphasen hatten sich die sichtbaren Granula in den Apparatmaschen gelagert, wobei das umgebende Zytoplasma frei von Granula geblieben war. Wenn die Zelle sich stärker füllt, bildet der Golgi-Apparat die Grenze, auf deren Basalseite keine Granula mehr vorkommen. Erst in den vollsten Sekretionsstadien erscheinen sie auch auf der anderen Seite des Apparats. Findet man im Golgi-Apparat keine Granula, so liefert er doch oft Schleimreaktion. Dieselben Beobachtungen kann man auch in Präparaten machen, in welchen ein Golgi-Negativ sichtbar ist.

Das Vorkommen derartiger Zellformen lässt sich m.E. nicht anders erklären, als in der Weise, dass der GOLGI-Apparat insofern eine bestimmte Aufgabe bei der Sekretbildung besitzt, als das Sekret im Zusammenhang damit eine mikroskopisch sichtbare Granulaform erreicht und die Schleimreaktion daselbst in den Schleimzellen, die amphitrope in den Eiweisszellen zutagetritt. Es ist natürlich möglich, dass andere Zellstrukturen, wie die Mitochondrien, gleichfalls an der Sekretbildung teilnehmen, obwohl dies nicht hat nachgewiesen werden können.

Vor allem in den Schleimzellen kommt der Anteil des GOLGI-Apparats an der Sekretion deutlich zum Vorschein. Unter den Eiweisszellen gibt es dagegen ziemlich reichlich Formen, wo keine supranukleäre Gruppe unterschieden werden konnte. Das können Zellen sein, wo im Apparat keine Sekretbildung stattfindet und welche in Entleerung begriffen sind (in diesem Fall würde also die Eiweisszelle rhythmisch sezernieren) oder wo die Granula sich im Zusammenhang mit dem GOLGI-Apparat recht schnell ablösen, weshalb bei langsamerer Sekretbildung nur wenige Granula auf einmal in der GOLGI-Gegend sichtbar sind.

2. Katze.

A. Beobachtungen.

Zur Untersuchung wurden Luftröhre und Kehlkopf von zehn Katzen benutzt. Von diesen Tieren waren 2 mit Atropin, 1 mit Pilocarpin vorbehandelt worden. Eins der Tiere war neugeboren. Alle, ausser dem letzterwähnten, wurden mittels Chloroforminhalation getötet.

Lage der Drüsen. Die Katze besass mehr Drüsen als das Meerschweinchen. An jeder beliebigen Stelle der Luftröhre waren in jedem Schnitt Drüsen sichtbar. Dadurch wurde es möglich, auch zytologische Untersuchungen an den Luftröhrendrüsen auszuführen, ohne den schwieriger zu schneidenden Kehlkopf zu benutzen. Die Drüsen waren ferner nicht auf eine gewisse Stelle in den Querschnitten der Trachea beschränkt, sondern ziemlich gleichmässig in der Schleimhaut verteilt.

In dem oberen Teil der Trachea sind die Drüsen zahlreicher, ungefähr der Drüsendichte im Kehlkopf entsprechend. Namentlich im vorderen Teil bilden sie eine zusammenhängende Schicht in der Submucosa, die sie oft bis zu einer

Dicke von 450 μ ganz füllen (Abb. 40). Wenigstens erscheinen Drüsen in der Pars membranacea, die bei der Katze ganz kurz, asymmetrisch ist, weil die Knorpelenden, wenn der Muskel sich an ihrer Aussenseite befestigt, sich in fixierten Präparaten aneinander vorbeidrängen, wobei das innere Ende sich gegen das Lumen hin krümmt und die Schleimhaut mitzieht, sodass diese an der hinteren Luftröhrenwand kammartig aufsteigt.[1] Doch gibt es an der konkaven Seite der Kammbildung recht viel Drüsen. Weiter nach unten hin nimmt die Dicke der Drüsenschicht beträchtlich ab, während die Submucosa sich entsprechend verschmälert (Abb. 41). Erst in den unteren Teilen der Trachea kommen namentlich in Höhe der Knorpel einzeln auftretende Drüsen oder grössere Schleimhautgebiete auch ohne Drüsen vor. In der Nähe der Bifurkation wächst bei der Katze, wie beim Meerschweinchen, die Anzahl der Drüsen ein wenig.

Im Kehlkopf oberhalb der Plica vocalis hatten sich die Drüsen, im Gegensatz zu ihrer Anordnung in der Luftröhre, zu Paketen gruppiert, die jedoch in der Regel nicht so einheitlich und gross waren wie beim Meerschweinchen. Die Kehlkopfdrüsen waren im allgemeinen ebenso gebaut wie die Luftröhrendrüsen und enthielten ebenso viel Eiweiss- wie Schleimzellen; nur im oberen Teil des Kehlkopfes (Vestibulum laryngis) konnte man in den Drüsengruppen mehr Schleimzellen sehen als sonst. Die Drüsenzahl war niedriger als beim Meerschweinchen (die für dieses Tier typische Gruppe an der Medialseite des Arytaenoidea-Knorpels und an der Lateralseite des M. vocalis wurde nicht gefunden). Die Gegend der Plica vocalis besitzt keine Drüsen, aber unterhalb derselben beginnt im vorderen Teil des Kehlkopfes eine mächtige, kompakte Schicht, welche der Cart. cricoidea entspricht und ohne Unterbrechnung in der Trachea weiterzieht. In der hinteren Larynxwand sind die Drüsen dagegen weniger zahlreich.

Form der Drüsen. Wie beim Meerschweinchen kann man auch bei der Katze Gangstücke, Schleimrohre und Endstücke unterscheiden. Das Schleimrohr ist von etwas wechselnder Form und enthält stellenweise Erweiterungen. In seinem ganzen Verlauf gehen von ihm Eiweisszellfalten und -acini aus, die ihm ein höckeriges Aussehen verleihen. Die Drüsen haben somit eine unregelmässige Form, sind entweder verzweigt tubulös oder tubulo-acinös.

Gangstücke. Bei der Katze sind die eigentlichen Gangstücke, nach dem Zellbau bestimmt, noch unbedeutender als beim Meerschweinchen. Gewöhnlich werden die Gangzellen fast gleich unter dem Epithel durch Schleimzellen ersetzt. Die Grenze kann jedoch nicht genau festgestellt werden.

Nach der Regel ist die Mündungsöffnung der Drüsen eng (5—10 μ) und von Flimmerepithel umgeben. In einiger Entfernung

[1] In dem der Pars membranacea entsprechenden Gebiet war das Flimmerepithel am Boden der Falte entweder durch flimmerloses Übergangsepithel oder durch zweischichtiges Plattenepithel mehr oder weniger ersetzt worden.

(einmal 90 μ) von der Basalmembran oder unmittelbar unter dem Luftröhrenepithel erweitert sich der Gang zu einer grossen, relativ unregelmässigen Höhle, von welcher sich dann die Schleimrohre und die Eiweisszellbildungen weiter mit engem Lumen verzweigen (Abb. 7). Die grösste derartige Erweiterung war 140 μ breit. Eine

Abb. 7. Katze. Trachea. Eine grosse Gangerweiterung, von welcher zwei Schleimrohre ausgehen (das eine in der Richtung des Pfeiles ist nicht eingezeichnet). Das Epithel ist überall aus Schleimzellen (in der Abbildung hellgrau) zusammengesetzt, nur bei a kann in den Zellen kein Sekret unterschieden werden. Die Gangerweiterung enthält reichlich Adventivknospen und auch einzelnliegende Eiweisszellen (die fuchsinophile Granula einschliessenden Zellen sind beinahe schwarz, die mit Aurantia sich färbenden dunkelgrau eingezeichnet). Auch die am Schleimschlauch sitzenden Knospen sind meistens adventiven Charakters. Die Knospen b und c zeigen Teilungsbilder mit verschleimten Trennungszellen, b ist ein Trimer. Technik: CHAMPY, NASSONOV-KULL. Vergrösserung 230×. Das Bild besteht aus drei aufeinander folgenden Schnitten (von je 5 μ).

andere, die 300 μ lang und 120 μ breit war, reichte vom Luftröhrenepithel bis zum Knorpel. In einigen Drüsen findet man keine solche plötzliche Erweiterung, sondern von der Mündungsstelle an nimmt der Gang allmählich spindelförmig an Breite zu, entsendet in seinem Verlauf Schleimrohre, enthält insbesondere Gruppen von Eiweisszellen und geht mit etwas verengtem Lumen in ein typisches Schleimrohr über. In der Abbildung 8 erweitert sich der Gang nach der Mündungsstelle zu einem gleichmässig dicken Rohr, welches sich direkt in eine Schleimröhre umwandelt. In gewissen Drüsen bleibt das Lumen von Anfang an eng oder

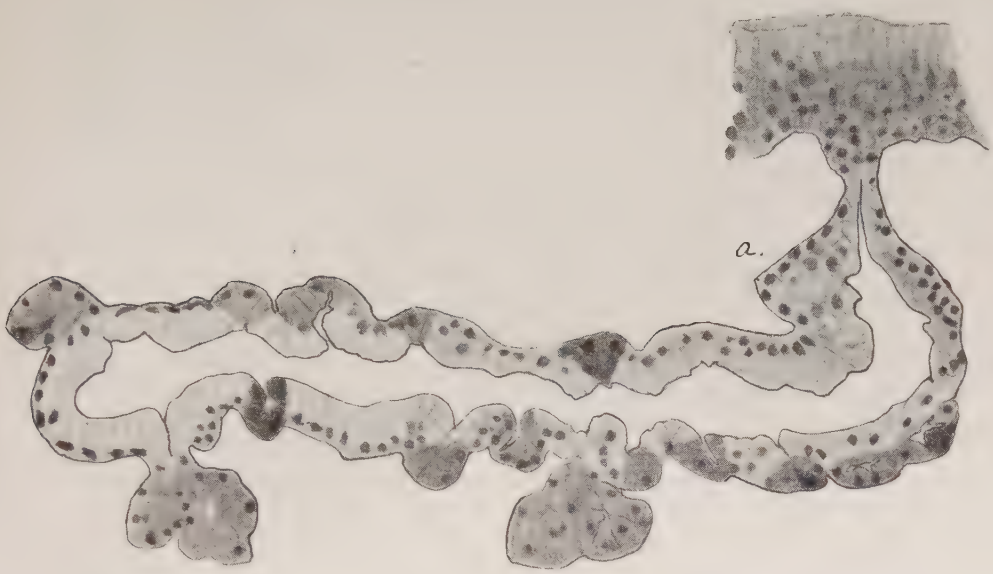

Abb. 8. Katze. Trachea. Eine Drüse ohne Gangerweiterung. An der Mündung des Ganges ein Stück vielschichtigen Plattenepithels (a). Dann folgt ein langes, beinahe nur aus indifferenten Prismazellen gebildetes Gebiet (im Bilde grau; die verschiedenen Farbentöne haben dieselbe Bedeutung wie in Abb. 7), an welches sich zahlreiche, aus Eiweisszellen bestehende Adventivknospen anschliessen. Am peripherischen Drüsenende deutliche Schleimzellen. Die Adventivknospen sind sehr ungleich weit entwickelt; ihre Entwicklung entspricht der Beschreibung von HEIDENHAIN und NEUBERT.
Technik: CHAMPY-Osmium, NASSONOV-KULL. Vergrösserung 300×.

verbreitert es sich nur langsam und der Gang erreicht eine ansehnliche Länge (einmal konnte ich ein solches Gebilde 700 μ weit verfolgen).

In dem engen Anfangsteil des Ganges findet man regelmässig zweireihiges Flimmerepithel, welches noch eine Strecke weit in der Erweiterung vorkommen kann. Hier werden die Flimmerzellen durch hohes Prismaepithel (gewöhnlich 15—30 μ) ersetzt, wo ebenfalls, obschon seltener, Basalzellen auftreten. Die Prismazellen enthalten entweder gar nicht oder nur wenig Sekret, und sehr bald erscheint, oft schon an der Mündungsseite der Erweiterung, deutliches Schleimzellenepithel.

In den Gängen, die keinen deutlich sich erweiternden Teil enthalten, findet man auch nach den Flimmerzellen an der Mündungsöffnung Epithel, das sich immer stärker verschleimt, je mehr man sich den eigentlichen Hauptstücken nähert. Zuweilen ist es bedeutend niedriger geworden, ohne dass das Lumen sich erweitert, oder auch nur mit Sekret gefüllt hätte, und ist nur 3—10 μ hoch.

Diese Zellen nehmen stark Protoplasmafarben an. In den etwas höheren Zellen zeigt sich jedoch die Schleimreaktion in Form von Granula, und den Endstücken gegenüber liegen schon oft typische Schleimzellen.

Die *flimmerlosen Gangzellen* besitzen genau dieselbe Form und Grösse wie die Schleimzellen. Ihr Kern ist wie in den Schleimzellen oft faltig, der GOLGI-Apparat bildet eine einheitliche Netzstruktur oberhalb des Kerns; nur die Chondriosomen unterscheiden sich insofern, als sie hauptsächlich Körnchen oder kurze Stäbchen sind, im Gegensatz zu den schönen Filamenten der Schleimzellen.

Die Kerne der *Flimmerzellen* sind entweder rund oder in der Richtung der Zellachse verlängert. Einige verhältnismässig lose Balken oberhalb des Kerns bilden den GOLGI-Apparat, der jedoch ein wenig einheitlicher erscheint als beim Meerschweinchen. Die Mitochondrien ähneln den in den Flimmerzellen des Epithels vorkommenden langen Filamenten, die von MEVES und TSUKAGUCHI beschrieben worden sind.

Schleimröhren. Die Schleimrohre sind ungefähr gleichmässig dicke, von hochprismatischem Epithel (15—30 μ) bedeckte, meistens dichotom verzweigte Rohre mit einem verhältnismässig schmalen Lumen (15— 30 μ). Die Verzweigung ist jedoch bisweilen eine sehr dichte, sodass auf vielen Stellen mehrere Zweige von derselben Höhe ausgehen (Abb. 48). Mitunder findet man in den Drüsenhohlräumen, vor allem an den Rohrenden, ziemlich grosse, in Schnitten dreieckige Erweiterungen (Abb. 7). Das längste verfolgte Schleimrohr besass eine Länge von 450 μ.

Die *Schleimzellen* haben bei der Katze keinen ebenso auffälligen Bau wie beim Meerschweinchen, weil sie sich sehr selten auch nur annähernd so hochgradig mit Schleim füllen; sogar bei den mit Atropin vorbehandelten Tieren behalten die meisten Zellen ihre schmale und hohe Prismaform. Dementsprechend kommen relativ selten abgeplattete Zellkerne vor. Die meisten derselben sind im Gegenteil rund oder oval oder stark gefalten, freilich aber auch dann oft mit kugeliger äusserer Kontur (Abb. 92, 93, 95). Der mittlere Durchmesser der Kerne beträgt 5—8 μ. Meistens lässt sich im Kern nur ein einziges, im Zentrum liegendes, grösseres Kernkörperchen unterscheiden. In den üblichen Hämalaun- oder Hämatoxylinpräparaten sind die Nukleolen azidophil, von einer ungleichmässigen Chromatinschale umschlossen. Auch in Methylgrün-Pyroninpräparaten ist ein von einem grünen, höckerigen Ring umgebenes rotes Kernkörperchen zu sehen. Diese Färbungen entsprechen dem mit FEULGENS Nuklealreaktion erzielten Bilde, wo eine dünne, ein paar Verdickungen enthaltende Chromatinschale den ungefärbten Nukleolus umschliesst. In nach

Benda mit Kristallviolett gefärbten Champy-Präparaten konnten im Nukleolus kleine, intensiv Kristallviolett annehmende Pünktchen in der violettgrauen, dunkler als die umgebende Kernflüssigkeit gefärbten Nukleolarsubstanz unterschieden werden, welche häufig durch einen dünnen, hellen Hof von der Kernflüssigkeit getrennt war (Abb. 96). Undeutlich kam die entsprechende Struktur auch mit Eisenhämatoxylin zum Vorschein. Dass diese allem Anschein nach im Innern des Nukleolus liegenden Pünktchen wahrscheinlich nicht mit dem das Kernkörperchen umgebenden Chromatinwall identisch sind, ergibt sich daraus, dass das Chromatin in diesen Präparaten meistens überhaupt nicht Farbe angenommen hatte. Ausser dem grossen Zentralnukleolus sah man bisweilen einzelne kleinere Körnchen in den Seitenteilen des Kerns.

Die Fixierbarkeit der Schleimgranula war ungefähr die gleiche wie beim Meerschweinchen. Die Kolster-, Regaud- und Champy-Verfahren lieferten die besten Resultate. Man konnte in den Maschen des azidophilen Protoplasmanetzes mit Schleimfarben sich färbende Körnchen sehen, doch war kein Schrumpfungshof zwischen Granula und Netz zu finden. Mit den Mischungen von Orth, Schaffer, Helly und insbesondere Zenker sowie auch mit Formalin war der Schleim in den Zellen netzartig ausgefallen. Doch fand man namentlich mit den drei erstgenannten Fixierungen auch relativ gut erhaltene Körnchen oder in dem hellen Mascheninhalt ein dunkler färbbares Zentrum. Die Fixierbarkeit war in hohem Grade abhängig von der Zellfunktionsphase, indem die Granula in den volleren und den eben leer werdenden Zellen sich am schlechtesten fixieren liessen.

Bei sämtlichen benutzten Fixierungen färbten sich die Granula im allgemeinen typisch wie der Schleim mit allen Färbmethoden. Doch findet man in Champy-, Regaud- und Kolster-Präparaten Schleimzellen, die bei Azanfärbung ausser blauen Schleimgranula hier und da rote Farbe annehmende, sehr ungleich grosse ($< 1.5\,\mu$) und unregelmässig geformte Stücke enthalten, in welchen zudem häufig eine sich blau färbende Peripherie unterschieden werden kann (Abb. 45 und 71). Oft gab es in derselben Zelle in einer benachbarten Masche Granula, wo in dem helleren Mascheninhalt ein dunkler blaues Zentrum sichtbar war. Ausserdem kommen ähnliche Stücke vor, die sich ganz blau färben, nur dunkler als die Schleimgranula. Man findet also alle Übergangsformen zwischen jenen rote Farbe annehmenden Stücken und den gewöhnlichen Schleimgranula. Die betreffenden Stücke weichen von den in gleicher Weise färbbaren Körnchen in den Schleimzellen des Meerschweinchens in der Beziehung ab, dass sie ganz vereinzelt in der Zelle vorkommen, von sehr schwankender Grösse sind und keine ganz runde Form besitzen. Auch

diese Bildungen könnten vielleicht gleich den beim Meerschweinchen auftretenden Körnchen als Prosekret angesprochen werden, sie könnten aber auch Konzentrationsprodukte des alten Sekrets ausmachen. In ORTH-, HELLY- und SCHAFFER-Präparaten waren manchmal ähnliche Gebilde zu sehen, welche jedoch stets die Farbe des Sekrets annahmen, nur eine dunklere als die eigentlichen Schleimgranula in den Zellen.

In den leereren Zellen waren die Sekretgranula in zwei Gruppen geteilt: in eine grosse supranukleäre und eine kleinere apikale, die regelmässig nur einige Granula enthielt. Dennoch war die Protoplasmagrenze zwischen beiden Gruppen merkbar undeutlicher als beim Meerschweinchen. In den volleren Zellen hatten sich beide Sekretgruppen vereinigt. Bisweilen fand man Zellen, die eigentlich keine Sekretgranula enthielten; aber in der supranukleären Zone gibt es recht grosse, leer aussehende Protoplasmamaschen, in welchen freilich eine geringe Schleimreaktion wahrzunehmen ist. Die Schleimgranula hatten einen Durchmesser von 1—1.5 μ.

Dann und wann fand man beim Meerschweinchen in den Schleimzellen, namentlich in ihrem Gangstück, in das Lumen eindringende Zäpfchen, die aber so selten, klein und unregelmässig waren, dass ihre Untersuchung sich als sehr schwierig erwies (s. S. 62). Viel deutlicher treten sie in den Schleimzellen der Katze hervor. Bei SCHAFFER-Fixierung sind sie gewöhnlich keulen- oder zungenförmige Bildungen (Abb. 44), die mit Azan schmutzig blauviolett oder häufig auch rötlich, mit H.M.A. gleichfalls missfarbig werden. In ZENKERS Mischung war ein solches Bild ziemlich selten zu sehen. Dagegen fand man oft den Zellenden angeschlossene kugelige Ausbuchtungen, die gewöhnlich keinen Inhalt hatten. Ähnliche leere Schalen kamen auch losgelöst im Lumen vor. Bei der CHAMPY-Fixierung, welche die Zellstrukturen viel besser konserviert, treten die einzelnen Formen auch dieser Gebilde am besten hervor. In vielen Zellen buchtet der Apex einfach hoch in das Lumen, über die Kittleisten vor und ist, wie die übrige Zelle, mehr oder weniger voll von Sekretgranula, die ein azidophiles Protoplasmanetz voneinander trennt (Abb. 50 und 51). In anderen Zellen findet sich am Ende eines solchen Zäpfchens eine Protoplasmafarben kräftig annehmende kappenförmige, mitunter knopf- oder keulenartige Bildung. Derartige Ausläufer erreichen eine Höhe von 5—8 μ. Bisweilen schwillt die Zelle von den Kittleisten lumenwärts zu einer grossen Kugel an, deren Durchmesser (7—8 μ) die Zellbreite übersteigt. Ihr Inhalt ist bald granulös, bald sind die Granula vollständig verschwunden und nur das zarte, missfarbig grau tingierte Protoplasmanetz ist übriggeblieben. Manchmal beobachtet man auch am Rande jener Kugeln eine dickere, protoplasma-

tische Schalenbildung. Mitunter kommen mit Eisenhämatoxylin ein oder zwei nebeneinander sitzende schwarze Pünktchen nahe dem Zellrande vor (Zentrosom ??). Und endlich gibt es Formen, wo die Zelle, zu einem spitzen Zapfen verschmälert, wie ein Stumpf des abgelösten Ausläufers in das Lumen eindringt. In ähnlicher Weise treten die Ausläufer nach den Verfahren von Orth, Regaud und Kolster zutage. In der Regel findet man die Ausläuferbildungen in ziemlich vollen Schleimzellen, bisweilen aber auch in recht sekretarmen Zellen.

Bei Kolster-Fixierung, die sehr stark schrumpfend wirkt, und zuweilen auch in Regaud-, Orth- und Helly-Präparaten kommen an den Seiten- und Basalwänden der Zellen gegenüber den Basalzellen Interzellularbrücken zum Vorschein. Doch werden sie lumenwärts kürzer, um nach und nach zu verschwinden, sodass die Zellen an der Lumengrenze durch Kittleisten verbunden sind (Helly-, Zenker-Präparate). Ähnliche Zustände sind in den Epithelzellen des Darms beschrieben worden. Schon 1898 beobachtete Kolossow in den Luftröhrendrüsen mit Hilfe seines Osmiumverfahrens Interzellularbrücken, doch gibt er an, dass die Zellenzwischenräume sich frei, ohne Kittsubstanz, gegen das Lumen öffnen. v. Ebner (1902) hält jedoch die Kolossowschen Interzellularbrücken nur für Kunstprodukte infolge der starken Schrumpfung, eine Möglichkeit, die auch in meinen Präparaten nicht ganz ausgeschlossen werden kann.

Bei der Katze wurden ebenso wenig wie beim Meerschweinchen mit der Champy-Fixierung zuverlässige Resultate von *Mitochondrien* erhalten. Nur unmittelbar unter dem Epithel zeigte sich ein ungefähr den Kolster-Präparaten entsprechendes Bild. Weiter vom Epithel enthielten die Chondriosomen reichlich Anschwellungen, Granula- und Bläschenformen. In Schaffer-Präparaten kamen mit Eisenhämatoxylin die Mitochondrien ebenfalls zum Vorschein, obwohl schlecht erhalten.

In Kolster-Präparaten sind die Chondriosomen sekretarmer Zellen hauptsächlich in der Längsrichtung der Zelle verlaufende, gleichmässig dicke Stäbchen und Filamente. Die kleinen punktförmigen Anschwellungen wie auch die Körnchenformen und vor allem Granulareihen und Chondriomitenformen sind relativ seltene Erscheinungen. In den meisten Zellen sind im Zellzentrum oberhalb des Kerns die Mitochondrien spärlicher und liegen dichter an den Basal- und Seitenwänden der Zelle, was in Zellquerschnitten, wo man punktförmige Mitochondrienquerschnitte die Zellgrenzen umranden sieht, besonders deutlich zum Vorschein kommt. In der Nähe des Apex, der die einzelnen Sekretgruppen trennenden Protoplasmazone entsprechend, sind die Chondriosomen zahlreicher und kürzer als sonst, ein wenig-

stens zum Teil scheinbarer Befund, der darauf beruht, dass der Chondriosomenverlauf seine Richtung im Verhältnis zur Zelle aus einer longitudinalen in eine transversale verändert. Der apikale, Sekret enthaltende Rand der Zelle ist, gleich den Ausläufern, frei von Chondriosomen (Abb. 47, 88). Auch in der Zellbasis sind die Chondriosomen kürzer als sonst. In volleren Zellen mit zusammengedrücktem Kern und weitmaschigem Protoplasmanetz sind die Mitochondrien oftmals recht kurz oder punktförmig — auch hier zum Teil infolge der veränderten Verlaufsrichtung scheinbar. Ihre Anzahl hat sich etwas vermindert und sie liegen hauptsächlich in der Basis und an den Seitenwänden der Zelle, kommen aber auch überall in der Zelle zwischen den Sekretgranula vor. In unverschleimten Gangzellen, vor allem in den unteren Teilen der Luftröhre, wo die Drüsen und Drüsenzellen sehr klein sind, liegen die Chondriosomen sehr dicht und zeigen in den grösseren Zellen mehr stabartige, in den kleineren aber vielfach punktähnliche Formen.

In schleimleeren Zellen, häufig längs den grösseren Ganghöhlen, waren meistens in der Nähe des Kerns und manchmal auch anderswo in den Zellen runde, von Mitochondriumdicke bis 1.5 μ im Durchmesser haltende, Mitochondrienfarben annehmende Granula zu finden (Abb. 89). Dieselben sind bisweilen länglich oder an dem einen Ende zu Mitochondrienfäden verjüngt. Auch in CHAMPY-Präparaten kommen sie deutlich zum Vorschein. Dass die betreffenden »Mitochondrienstücke» nicht mit den früher in CHAMPY-Präparaten angetroffenen roten Körnchen identisch sind, ergibt sich daraus, dass bei den Tieren, wo die Mitochondrienstücke am zahlreichsten waren, nur wenige Zellen azanrote, meistens etwas grössere Granula enthielten und dass beide Bildungen an verschiedenen Stellen und in verschiedenen Funktionsphasen der Zelle auftraten. Endlich besassen die Mitochondrienstücke oft eine dunklere Peripherie bei hellerem Zentrum, wogegen die Peripherie der mit Azan gefärbten Granula blau wurde und somit nicht fuchsinophil sein sollte. Gleich den Mitochondrien konnten auch die Mitochondrienstücke in den Präparaten des GOLGI-Apparats imprägniert werden. Die Bedeutung dieser Bildungen wurde mir nicht klar. Übergangsformen zu Sekretgranula sind nicht zu finden. Zudem sind sie von geringer Anzahl und unregelmässig in der Zelle auftretend.

Bei der neugeborenen Katze, von welcher mir nur ein nach ORTH fixiertes, unchromiertes Stück zur Verfügung stand, wurden die Chondriosomen mit Eisenhämatoxylin sehr deutlich sichtbar. Die Mitochondrien entsprechen vollkommen dem oben in KOLSTER-Präparaten von ausgewachsenen Katzen erhaltenen Bilde; doch hatten auch in den vollen Zellen die Chondriosomen fast ohne Ausnahme die Form von Stäbchen, welche sich bloss

zwischen den Sekretgranula in willkürlichen Richtungen gedreht hatten, weshalb in den Zellen viele Querschnitte vorkamen. Auch die Chondriosomen der kleinen, unverschleimten Zellen waren Stäbchen.

Während beim Meerschweinchen die Imprägnation des GOLGI-*Apparats* immer gelang, erhielt ich von den Katzen nur in vier von sechs Fällen ein brauchbares Resultat. In den misslungenen Präparaten erschienen die Zellen ganz mit imprägnierten Ringen und Körnchen gefüllt. Dasselbe Bild zeigte auch ein gelungenes Präparat von Stellen, wo die Drüsen sehr weit vom Epithel entfernt lagen. In nichtosmierten CHAMPY-Präparaten kamen nach der Färbemethode von NASSONOV-KULL ähnliche Ringe violett tingiert zum Vorschein. Bisweilen fand man sie auch in mit dieser Farbe gefärbten gelungenen GOLGI-Präparaten, wo die Ringe nicht imprägniert worden waren. Dagegen kamen nur in den dem Epithel benachbarten Zellen ebensolche Chondriosomen wie in den KOLSTER-Präparaten vor. Da nun einmal die Chondriosomen nach der GOLGI-Technik leicht zusammen mit dem Apparat imprägniert werden, wie vielfach beschrieben ist, so sind die fraglichen Ringe als bläschenförmige, imprägnierte, künstliche Mitochondrien zu betrachten. Auch in den Acini dicht neben dem Epithel erschienen die Chondriosomen bisweilen imprägniert; dann war jedoch ihre Stabform erhalten geblieben. Verhältnismässig selten fand man dazu Zellen, deren Apparat aus ähnlichen, noch durch eine dünne Faser verbundenen Ringen in der GOLGI-Gegend zusammengesetzt war. Offenbar zerfällt auch der GOLGI-Apparat unter ungüngstigen Verhältnissen zu ringförmigen Gebilden. Ähnliche Bildungen sah UOTILA (1934) aus den Apparaten degenerierender Schilddrüsenzellen hervorgehen. Dieselben Beobachtungen konnten, obschon schlechter, auch am Meerschweinchen gemacht werden.

Von einer Katze wurden nicht allein mit CHAMPYS, sondern auch mit ALTMANNS Mischung fixierte Stücke osmiert. Die Apparate traten bei der letzteren Behandlung ausserordentlich deutlich zutage und entsprachen den in CHAMPY-Präparaten gefundenen Bildern, nur waren die Balken etwas schmäler, gleichmässiger und schärfer umrissen (Abb. 53). Ausser den Apparaten hatte sich in den Zellen nichts geschwärzt. In den CHAMPY-Präparaten waren, wie erwähnt, bisweilen die Mitochondrien imprägniert worden, was ein wenig störend wirkt. Trotz dieser Nachteile halte ich die CHAMPY-Präparate doch für die praktischsten, weil in ALTMANN-Präparaten wegen der dunklen Farbe des Protoplasmas keine befriedigende Kontrastfärbung möglich ist.

Der GOLGI-Apparat liegt in den Schleimzellen supranukleär, wie beim Meerschweinchen. In ganz indifferenten kleinen Zellen besteht er nur aus einigen osmiophilen Balkenstücken (Abb. 50).

In den höheren Zellen sind diese schon länger, doch behält der Apparat noch seine einfache Form (Abb. 50, 51, 90). Mitunter enthalten diese Zellen sehr feine osmiophile Granula sowohl im Apex wie in der Basis, die Art der Granula ist mir jedoch nicht klar geworden.

In den hohen Prismazellen, wo sich bereits Sekret gebildet hat, erscheint der GOLGI-Apparat immer hypertrophiert und bildet ein ziemlich engmaschiges Netzsystem, welches oberhalb des Kerns beginnend oft bis in die Nähe des Apex reicht (Abb. 48, 49, 51, 91, 92). Gewöhnlich ist der Maschеninhalt des Apparats in ungefärbten Präparaten heller als das umgebende Protoplasma. Man sieht recht oft in dieser Phase, wie die Sekretgranula sich hauptsächlich auf den GOLGI-Apparat und den Zellapex beschränkt haben, wobei eine sekretleere Protoplasmazone zwischen diesen nachbleibt (Mucikarmin, Azan). In einigen wenigen Zellen hat sich jedoch die Schleimreaktion auf die Zellspitze allein beschränkt. Allerdings kann die Schwärzung des GOLGI-Apparats die Sichtbarkeit einer schwachen Schleimreaktion verschleiern. Die beiden Sekretgruppen vereinigen sich relativ schnell und die Zellen sind vom Basisteil des Apparats ab mit Sekret gefüllt. Der Apparat selbst erweitert sich und presst sich gegen die Seitenwände der Zelle (Abb. 93). Bei weiterer Zunahme der Schleimgranula verbreitert sich die Zelle, der Apparat wird ebenfalls entsprechend breiter und flacher (Abb. 48). Indem sich die Zelle immer mehr füllt und der Kern gegen die Zellbasis abgeplattet wird, rückt der GOLGI-Apparat basalwärts, seine Maschen werden grösser, ihre Kontinuität bricht, wenigstens scheinbar, bisweilen ab und die Balken werden dünner und spärlicher (Abb. 52). In einigen Zellen umzieht der Apparat die Zellbasis in Schnitten als eine ziemlich ununterbrochene Linie und umschliesst von hier aus becherförmig das Sekret.

Es gibt aber ausserdem noch Zellformen, deren Stellung in dieser hypothetischen Gruppierung nicht ohne weiteres klar ist. Ziemlich oft kommen hochprismatische Zellen vor, die breit sind und einen runden oder etwas abgeplatteten Kern besitzen. Namentlich am GOLGI-Apparat und an der Zellspitze ist das Protoplasma weitmaschig, doch gibt es in den Maschen fast gar nicht färbbaren Inhalt. Der Apparat selbst hat ein ähnliches Aussehen wie im Anfangsstadium der Sekretbildung; er ist hoch, einen grossen Teil der Zelle ausfüllend, weitmaschig, aber mit recht zarten Balken. Wahrscheinlich handelt es sich um Zellen, die sich eben entleert haben und bald wieder ihre Sekretion beginnen.

In den für einige Gang- und Schleimrohre typischen niedrigen, breiten Prismazellen fand man selbstverständlich nicht die obenerwähnten schmalen, hohen Apparate, sondern waren dieselben von Anfang an breit. In einigen derselben konnte man deutlich

beobachten, dass sämtliche entstandene Schleimgranula innerhalb der Balken des GOLGI-Apparats lagen.

Recht gut sichtbar waren namentlich in den leereren Schleimzellen die Negative des GOLGI-Apparats vor allem in KOLSTER- und REGAUD-Präparaten, den mittels Imprägnation gewonnenen Bildern durchaus entsprechend. Noch besser treten sie vor allem bei Anwendung der ORTH-Fixierung bei der neugeborenen Katze zutage (Abb. 57), wo ihre Form in sekretarmen Zellen im grossen ganzen der bei den ausgewachsenen Tieren gefundenen entspricht, obschon sie nicht ganz ebenso hoch und schmal sind. Weder bei ausgewachsenen noch bei neugeborenen Tieren kann man jedoch das Negativ in den prall gefüllten Schleimzellen unterscheiden. Bei allen war es dagegen oft möglich zu beobachten, wie das färbbare Sekret ausschliesslich auf die Innenseite der GOLGI-Fasern und den Zellapex beschränkt war, dort eine zentrale, hier eine apikale Sekretgruppe bildend.

Um zu erforschen, inwiefern der GOLGI-Apparat jenen Negativen entspricht, unterwarf ich die nach KOLSTER fixierten Stücke einer Osmiumimprägnation. In den erhaltenen Präparaten erschien der Apparat recht gut imprägniert[1], dem von CHAMPY-Präparaten gelieferten Bilde entsprechend; auf einigen Stellen waren jedoch die Chondriosomen mitimprägniert worden, weshalb die GOLGI-Struktur undeutlich wurde. Die imprägnierten GOLGI-Balken begleitete eine helle Spalte, das Negativ. Derartige Bilder lassen sich entweder darauf zurückführen, dass ein Teil des GOLGI-Apparats sich entweder aufgelöst oder nicht gefärbt hat, während der die Imprägnation annehmende Teil partiell oder total erhalten geblieben ist, in welchem Fall der Apparat zwei verschiedene Substanzen enthalten würde; oder muss man die Bilder in der Weise erklären, dass beim Schrumpfen der Zelle und des GOLGI-Apparats die obenerwähnte Spalte infolge eines Risses längs der Balken entstanden ist.

Endstücke. Schon in den Gangerweiterungen gewahrt man, vor dem Auftreten der eigentlichen Schleimzellen, im Epithel Falten und Zellgruppen, deren Zellen sämtliche Merkmale der Eiweisszellen aufweisen (Abb. 7). Auch in Gängen, die eine eigentliche, plötzliche Erweiterung vermissen, gehen von dem unverzweigten Gangrohr kleine albuminöse Ausbuchtungen oder Knospen regelmässig ziemlich dicht nach beiden Seiten aus (Abb. 8).

Denselben Bau zeigen die eigentlichen Schleimrohre. Oftmals unterbrechen diese albuminösen Zellgruppen vollständig die Schleimzellenreihe, indem sie sich bis zum Lumen des Hauptganges oder des Schleimrohrs ausdehnen (Abb. 9). Mitunter besitzen die

[1] In vielen Knorpelzellen und in den Bindegewebszellen trat der Apparat ebenfalls sehr deutlich hervor.

Abb. 9. Katze. Trachea. Ein Drüsenschlauch, der zahlreiche Adventivknospen verschiedener Entwicklungsstufen enthält. Oben eine lange, verzweigte Eiweisszellbildung (a), wo mitten unter den Eiweisszellen eine Schleimzelle (b) auftritt. Sonst kommen Schleimzellen nur längs des Zentralrohrs vor. Unten wird das Hauptrohr von Eiweisszellen ähnlichen, blaugranulierten Zellen umsäumt. Technik: CHAMPY, Azan. Vergrösserung 350×. Nach zwei aufeinander folgenden Schnitten gezeichnet.

albuminösen Zellknospen einen kleinen, aus Schleimzellen gebildeten, vom Hauptrohr abgezweigten Hals. Häufig erweitert sich das Schleimrohr in einem Schnitt zu einem dreieckigen Hohlraum, in welchem sich jeder Ecke eine albuminöse Zellknospe anschliesst (Abb. 7).

Aus der obigen Darstellung geht hervor, dass von einer dichotomen Verzweigung bei der Anordnung der Adenomeren keine Rede sein kann, sondern die Eiweisszellen bilden laterale Knospen längs dem Hauptrohr. Ganz besonders deutlich ist dies in der Abbildung 10 zu sehen, wo ein albuminöse Zellen enthaltendes, lan-

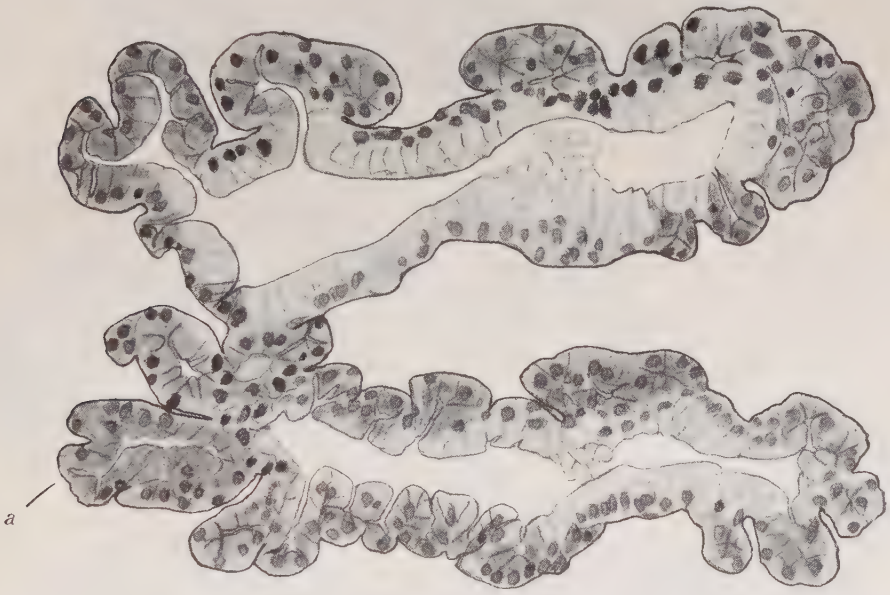

Abb. 10. Katze. Kehlkopf. Schleimrohr, von einer Adventivknospenzone unterbrochen. Einige dieser Knospen haben sich zu Polymeren (a) entwickelt. Die Knospen am Ende des Rohrs weichen in ihrer Form nicht von Adventivknospen ab. Technik: ZENKER, Azan. Vergrösserung 350 ×.

ges Rohrstück das Schleimrohr mitten durchschneidet. Im Gebiet dieses ganzen Stückes ist das Epithel harmonikaartig gefalten, d.h. es enthält die eine Adventivknospe neben der anderen, von welchen einige noch zu grösseren Komplexen erweitert sind. Am Boden jeder Falte zerstreuen sich Sekretkapillaren zwischen die Zellen. In einigen der zwischen den Falten liegenden, in das Hauptlumen vorbuchtenden Kämme enthalten die an der Basis zusammengedrückten Zellen nur wenige Granula und könnten vielleicht zum Teil Schleimzellen sein, obwohl sie sich mehr dem Typus der Eiweisszellen nähern.

Die Hauptröhre selbst und auch die grossen Seitenäste teilen sich, im Gegensatz zu der Anordnung der albuminösen Zellknospen, in der Regel dichotom.

Die Knospen haben regelmässig eine acinusartige oder, falls sie sich nicht aus dem Schleimrohr vorwölben, keilähnliche Form, wobei die Spitze des Keils dem Lumen zugewendet ist (Abb. 7—10, 52, 53). Nur sehr selten findet man halbmond- oder sichelförmige Endstücke, was mit dem niedrigen Sekretgehalt der Schleimzellen durchaus im Einklang steht. In grosser Menge kommen dagegen kompliziertere Adenomeren und häufig auch Röhrenformen vor (Abb. 42, 54), obwohl ich niemals längere unverzweigte Röhren fand. So konnte man z.B. in Serienschnitten nachweisen, dass dem in der Abbildung 43 wiedergegebenen Eiweisszelltubulus sich — allerdings niedrige — Ausbuchtungen anschlossen. Winkelrecht gegen die Schnittebene betrachtet, würde er ungefähr ebenso aussehen wie die Röhrenbildung in der Abbildung 11, wo man

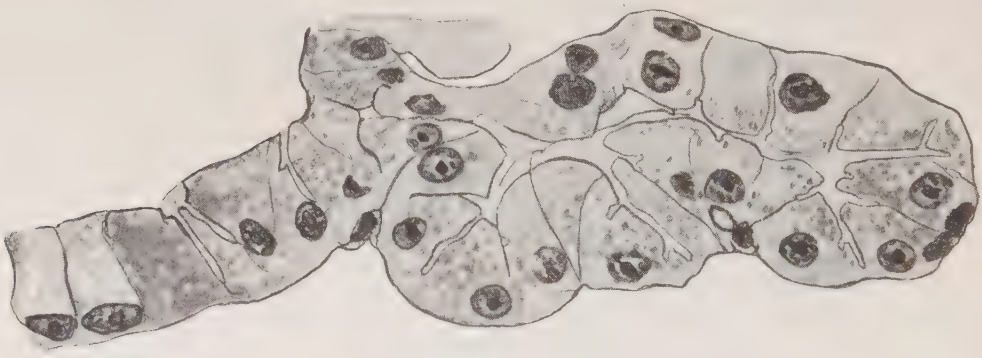

Abb. 11. Katze. Kehlkopf. Röhrenförmiger, etwa 100 μ langer Eiweisszellenkomplex, dessen Entstehung nach der Adenomerentheorie auf unvollständige, wiederholte Teilungen zurückgeführt werden kann. Die das Schleimrohr umsäumenden Eiweisszellen am Ausgangspunkt des Komplexes weisen deutlich auf einen adventiven Ursprung hin. Beachtenswert ist die starke Entwicklung der Sekretkapillaren im Vergleich mit den Endstücken beim Meerschweinchen. Die Sekretgranula sind nur halb erhalten. Technik: ZENKER, Azan. Vergrösserung 900×.

deutliche Zeichen der Faltung und ein verzweigtes Lumen findet; das bringt den Gedanken nahe, der Tubulus sei aus einer ziemlich unvollständigen, mehrfachen Teilung einer Adenomerenknospe hervorgegangen. Bisweilen hat sich die mit dem Schleimrohr verbundene Eiweissröhre in entweder zwei oder drei kurze Endröhren geteilt. Gewöhnlich zeigen sich die grösseren Knospenkomplexe reich gefältelt. In der Abbildung 12 findet man einen baumartig

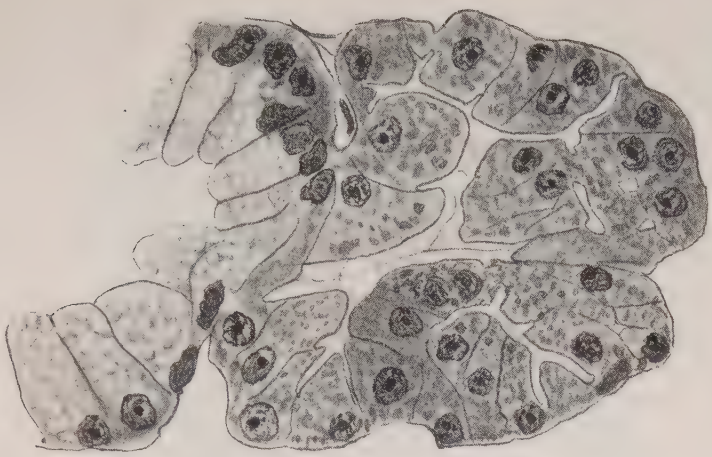

Abb. 12. Katze. Kehlkopf. Grosses, baumartig verzweigtes Polymer (in der Schnittebene Tetramer), wo sich keine Trennungszellen gebildet haben. Auch die Faltenbildungen zwischen den verschiedenen Anlagen sind ziemlich niedrig. Technik wie in Abb. 11. Vergrösserung 850×.

regelmässig verästelten, mittels einer schmäleren Basis dem Schleimrohr anhaftenden Eiweisszellenkomplex, welcher einer Polymerenbildung entspricht, doch sind seine einzelnen Falten durch keine einzige Trennungszelle geschieden. In der Abbildung 46 ist ein Querschnitt durch eine ähnliche Formation zu sehen. Ein Beispiel von der sehr unregelmässigen Eiweisszellbildung gibt die

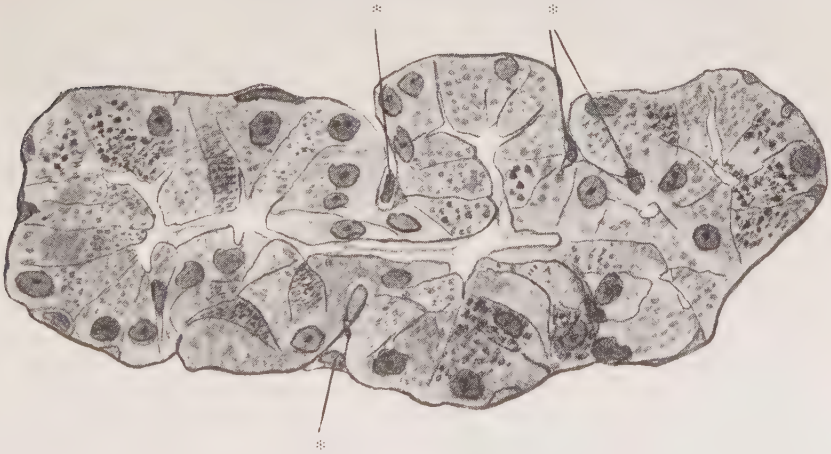

Abb. 13. Katze. Trachea. Wenigstens 8 Anlagen umfassendes, 145 μ langes Polymer, in der Mitte in zwei durch eine relativ schmale Brücke verbundene Hälften geteilt. An der Teilungsstelle sind die Zellen klein, beinahe oder ganz sekretfrei, m.a.W. in Entwicklung begriffene, indifferente Trennungszellen. Zwischen die Adenomeren dringen Bindegewebszellen (*).
Technik: CHAMPY, Azan. Vergrösserung 750×.

Abbildung 9, wo ein Teil des Schleimzellenepithels durch Eiweisszellen ersetzt worden ist. Oben erblickt man eine lange, verzweigte röhrenförmige Bildung. Mitunter kommen recht grosse Eiweisszellenkomplexe vor, deren Bau ganz unerklärlich ist. (Der grösste Komplex, den ich sah, war 170×95 μ gross.)

Ausser den obenerwähnten, einfach gefaltenen Eiweisszellenkomplexen gibt es auch solche, wo die Zellen in den zwischen den Falten liegenden Lumenwällen klein und indifferent sind, den Trennungszellen in einer typischen Adenomerenbildung entsprechend (Abb. 13). In der Abbildung 14 sind die Trennungszellen

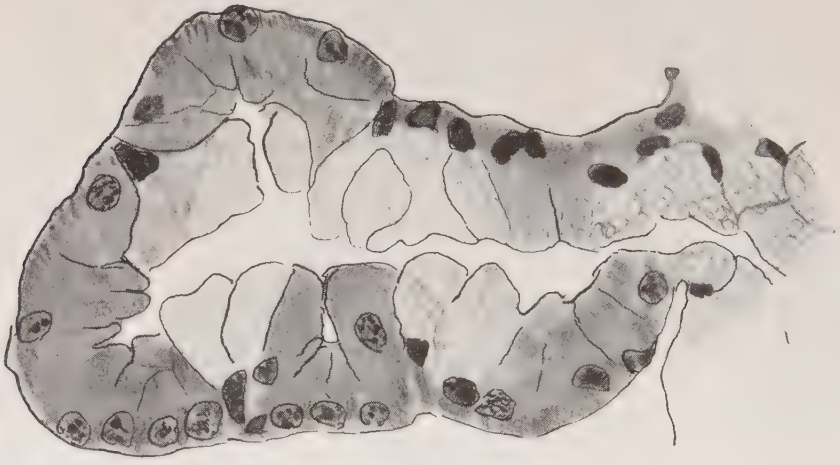

Abb. 14. Katze. Trachea. In der Form ein wenig an Abb. 11 erinnerndes Polymer, wo jedoch die verschleimten Trennungszellen die Adenomeren voneinander trennen. Das Polymer hat eine relativ glatte Kontur, die Faltung ist daher latent und umfasst nur eine Verlagerung der Hauptmasse der Schleimzellen lumenwärts bei stattfindender Abplattung der Basis. Die Basal- und Supranukleärfilamente? schwach sichtbar. Technik: HELLY, H.M.A. Vergrösserung 950×.

vollständig verschleimt. Mitunter findet man Adenomeren, deren äussere Fläche keine Zeichen der Faltung zeigt, aber dessenungeachtet teilt sich das Epithel durch in das Lumen aufsteigende, ein paar schmale Schleimzellen enthaltende Wälle in mehrere Teile, Di-, Tri- oder Tetrameren bildend (Abb. 15). In einigen Acini ist schliesslich nur das Lumen in einige Buchten geteilt, und aus jeder derselben zieht ein Sekretkapillarenbündel zwischen die Zellen hinein, während die Oberfläche des Acinus glatt verbleibt. In den Eiweisszellbildungen ist das Lumen im Vergleich zu den Schleimrohren recht eng.

Abb. 15. Katze. Trachea. Trimer mit verschleimten Trennungszellen. Der äussere Umriss dennoch glatt. Technik: CHAMPY, Mucikarmin. Vergrösserung 1000×.

Eiweisszellen. Der Unterschied zwischen Eiweiss- und Schleimzellen ist bei der Katze viel deutlicher als beim Meerschweinchen. Das bewirken die namentlich bei der Katze zwischen den Eiweisszellen vorkommenden, stark entwickelten, bis nahe an die Basalmembran heranreichenden Sekretkapillaren (Abb. 11—13, 43). Zudem haben die Zellen eine mehr pyramidenartige Form, im Gegensatz zur Prismaform der Schleimzellen. Die Zellen sind 12—20 μ hoch.

Dei Breite der Sekretkapillaren schwankt zwischen 1 und 2 (3) μ, in gewissem Grade je nach dem Funktionsstadium der Zelle. Die Kapillaren sind meistens gerade, gleichmässig dick, unverzweigt, doch kommen auch mehrfach verzweigte vor. Mit Eisenhämatoxylin-, aber auch mit Azan- und NASSONOV-KULL-Färbung (mit der letztgenannten nach CHAMPY-Fixierung) kann man in ihnen sowohl in Quer- wie in Längsschnitten Kittleisten sehen, sodass die Kapillaren offenbar zwischen den Zellen liegen. Es kommen jedoch Acini vor, an deren recht weite Sekretkapillaren zahlreiche, in das Zellinnere vorbuchtende Vakuolen sich anschliessen, was den Zellrändern ein ziemlich zerrissenes Aussehen verleiht (Abb. 104). Mitunter reicht eine Kapillare bis ganz in die Nähe des Kerns. Namentlich in solchen Röhren war es mir nicht immer möglich, Kittleisten zu sehen; es können daher die Endäste der Kapillaren in die Zelle eindringen oder handelt es sich nur um vorübergehende, in die Kapillare mündende Vakuolen, die

kaum zu den ganz normalen Funktionsformen der Zelle gehören dürften. KRAUSE (1895 und 1897) kam in betreff der Speicheldrüsen zu der Auffassung, dass die Sekretkapillaren anfangs zwischen, später in den Zellen verlaufen, wogegen sie nach SOLGER (1896), ZIMMERMANN (1898) und v. EBNER (1899) ausschliesslich zwischen den Zellen liegen. MÜLLER glaubte wiederum anfangs (1894), dass sie teilweise in die Zellen eindringen, aber später (1895) hielt er sie für durchaus interzellular.

Der Kern der Eiweisszellen ist gewöhnlich rund, von 5—7 μ Durchmesser und im Basalteil der Zelle gelegen, doch berührt er ziemlich selten ihre Basalwand. In sehr sekretvollen Zellen ist er gewöhnlich etwas geschrumpft, kleiner (3.5—5.5 μ) und ein wenig dunkler färbbar, vielleicht infolge des mechanischen Druckes der grossen Granulamenge. In einigen Zellen ist der Kern aber auch ein wenig abgeplattet (Abb. 42). In CHAMPY-Präparaten färbte sich die Kernflüssigkeit gewöhnlich mit Azan wie das Protoplasma rotgrau, es kamen aber auch ganz rote und gelbe Kerne vor, ohne dass irgendeine Ursache der Farbenänderung beobachtet werden konnte. (Die Färbbarkeit des Kerns hing nicht mit der Funktionsphase der Zelle zusammen.) Mit Eisenhämatoxylin wurden die Kerne entweder grau oder schwarz, mit NASSONOV-KULL gelb oder violett; auch mit Hämatoxylin-Mucikarmin-Aurantia erschien die Kernflüssigkeit einiger Kerne azidophiler als sonst. (Dieselben Beobachtungen gelten auch für die Kerne der Schleimzellen.) Sie enthielten nur einen oder mitunter zwei im Zentrum sitzende grössere Nukleolen, die gewöhnlich von einer Chromatinschale umgeben waren. In BENDA-Färbungen konnte man im Kernkörperchen, wie in den Schleimzellen, kleine Kristallviolett intensiv annehmende Granula in der Nukleolengrundsubstanz, die etwas dunkler war als die Kernflüssigkeit, beobachten (Abb. 96). Weiter enthielt der Kern bisweilen einzelne kleine Nebennukleolen, oft gegen die Kernmembran gepresst und aus einem Körnchen gebildet, welches nicht grösser war als ein Teilkörnchen des Hauptnukleolus.

Das Zytoplasma enthält eine schwankende Menge Körnchen, die sich mit allen benutzten Fixierungen leicht fixieren lassen (Abb. 42); nur in SCHAFFERS und vor allem ZENKERS Mischungen blieben die Granula nicht immer vollständig erhalten. Die Grösse der Granula schwankte zwischen $^1/_4$ und 1.0 μ (ausnahmsweise 1.5 μ). In den Acini findet man Zellen, die ganz mit Granula gefüllt sind, sodass der Kern unter ihrem Druck runzlig geworden ist. Gewöhnlich erfüllen die Granula die Zelle vom Kern lumenwärts. Häufig findet man jedoch das Sekret in zwei Gruppen, eine apikale und eine supranukleäre, geteilt. Endlich gibt es Zellen, deren Granula hauptsächlich längs dem Lumenrande und der Sekretkapillare liegen, doch findet man oft einzelne Granula auch oberhalb des Kerns.

Nach Formalin-, SCHAFFER-, ZENKER-, HELLY- und ORTH-Fixierungen färbten sich sämtliche Granula mit Azan dunkelblau, mit Hämatoxylin-Eosin blieben sie fast ungefärbt und mit Eisenhämatoxylin wurden sie gelbgrau. (In einigen HELLY-Präparaten, die 38 Std. fixiert waren, konnte man jedoch zuweilen auch dunkelgraue Granula sehen.) Bei Färbung mit Schleimfarben zeigen die Granula mehrerer Zellen eine schwache Reaktion mit Mucikarmin (besonders in Formalin-, SCHAFFER- und auch ZENKER-Präparaten). In anderen Zellen nehmen die Granula dagegen hauptsächlich Aurantia oder bisweilen schwach Hämalaun an und färben sich gelbgrau, aber nie braun oder violett, wie z.B. in der Gl. mandibularis des Menschen. Nach ORTH- und HELLY-Fixierung findet man nur in Schleimzellen eine intensive Rotfärbung (häufig in Granulaform), aber in Eiweisszellen einen viel helleren, rötlich grauen Farbenton. Thioninfärbung gibt nach SCHAFFER-Fixierung eine deutliche Metachromasie, die aber nach ZENKER-Fixierung nur in einem Teil der Zellen hervortritt.

In CHAMPY-, KOLSTER- und REGAUD-Präparaten bringt die Azanfärbung, wie beim Meerschweinchen, ausser blauen auch rote Granula zum Vorschein, dazu aber noch solche, wo das sich rot färbende Zentrum von einem blauen Hof umgeben ist (Abb. 70). Diese Granula können entweder in derselben Zelle durcheinander gemischt oder in verschiedenen Zellen und auch in verschiedenen Funktionsphasen zum Vorschein kommen. Im allgemeinen enthalten die rotgranulierten Zellen stets auch einzelne blaue Granula. Gewöhnlich bilden die blaugranulierten Zellen die Mehrzahl. Nach NASSONOV-KULL und ALTMANN färben sich die Granula rot und gelb, mit Eisenhämatoxylin schwarz und gelb, mit Hämatoxylin-Eosin rot, während einige ungefärbt bleiben. Mit H.M.A. nehmen die Granula oft schwach Aurantia an oder auch färben sie sich fast gar nicht. In osmierten CHAMPY-Präparaten war jedoch eine schwache Mucikarminfärbung wahrzunehmen. Mit Thionin färben sich die Granula in KOLSTER-Präparaten gar nicht, aber in CHAMPY-Präparaten konnten beinahe ungefärbte sowie grüne, blaugrüne und endlich violette metachromatische Granula unterschieden werden.

Die metachromatische Granula enthaltenden Zellen lassen sich auch bei Azanfärbung von den übrigen Zellen unterscheiden. In solchen Zellen sind die Granula insofern nicht mehr vollständig fixiert, als sie nicht der übliche Schrumpfungshof vom Protoplasmanetz trennt, sondern die Granulagrenze undeutlich erscheint. Die Körnchen sind grösser und färben sich heller als die übrigen Eiweissgranula, ungefähr nach Art der Schleimzellgranula. Bald sind die Zellen voll davon, bald enthalten sie nur einige wenige, wobei oft in der Zelle auch leer gewordene Protoplasmamaschen vorkommen; offenbar befinden sich also diese Zellen im Entleerungsstadium. Dafür sprechen auch die relativ

grossen interzellularen Kapillaren. In vollen Zellen war der Kern oft runzlig, in granulaarmen Zellen, deren Umfang bedeutend abgenommen hatte, in der Regel rund.

Die roten Granula scheinen überhaupt kleiner zu sein und seltener in den vollen, grossen Zellen vorzukommen, aber häufiger als die blauen Granula in den kleineren Zellen, die nur sehr dünne Kapillaren besitzen.

Mitunter findet man in den Zellen leere oder klare Flüssigkeit enthaltende Vakuolen, die sowohl in der Basis als auch im Apex auftreten. Oft sah man derartige Zellen im Zusammenhang mit den obenerwähnten grossen Kapillaren, die zahlreiche Buchten enthielten. Solche Zellen waren stets klein und enthielten häufig schlecht färbbare, undeutlich abgegrenzte Granula (Abb. 104). Augenscheinlich gehören diese Zellen nicht zu den normalen Erscheinungsformen der Eiweisszellen. Manchmal enthalten die oft fast die ganze Zelle erfüllenden Vakuolen kolloidähnliche, ungleich gefärbte Substanz. In der Regel finden sich die Vakuolen in ziemlich leeren Zellen.

Meistens konnte ich in den Eiweisszellen keine deutliche Basallamellen wahrnehmen, allerdings hatte sich aber zuweilen der Basalteil des Protoplasmas stärker gefärbt. Es war jedoch möglich, in CHAMPY-Azanpräparaten besonders weiter vom Epithel lange, hauptsächlich in der Längsrichtung der Zelle verlaufende, mitunter den Kern von der Basalseite umziehende, braungefärbte, gleichmässig dicke Fäden zu beobachten, die bedeutend länger sind als die Mitochondrien, weshalb sie keine Kunstprodukte von diesen sein können. Auch mit Thionin kamen in der Zellbasis schwach färbbare Fäden zum Vorschein. Die Protoplasmafasern zwischen der supranukleären und der apikalen Sekretgruppe nahmen ebenfalls etwas stärker Farbe an.

In einigen der CHAMPY-Präparate zeigten sich, wie schon erwähnt, die *Mitochondrien* in der Nähe des Epithels einigermassen gut erhalten, aber weiter in der Peripherie nahmen die Mitochondrien allmählich Ring- und Blasenformen an, was auf die schlechte Fixierung der Chondriosomen zurückgeführt wurde. Von einigen derselben ging ein dünner Mitochondriumfaden als Überbleibsel der ursprünglichen Form aus.

In KOLSTER- und REGAUD-Präparaten kann man nach dem Verfahren von NASSONOV-KULL Zellen unterscheiden, deren Granula sich wie das Protoplasma hellgelblich färben, andere Zellen, die Mitochondrienfarben annehmende Körnchen enthalten, sowie schliesslich Zellen, in welchen beiderlei Granula vorkommen.

Die Mitochondrien der erstgenannten Zellen sind leicht zu untersuchen. In der Abbildung 98 sehen wir eine sekretfreie Zelle. Die Mitochondrien sind samt und sonders ungefähr in der Richtung der Zellachse angeordnete, geschlängelte Filamente, und in einigen

derselben sind sehr spärliche, leichte Verdickungen sichtbar. Das fertige Sekret sammelt sich im Apikalteil der Zelle an, wo die Zahl der Chondriosomen abnimmt (Abb. 97). Doch gibt es in den ganz mit Granula gefüllten Zellen noch ziemlich reichlich zwischen den Sekretgranula vor allem stabförmige Chondriosomen, obschon in gewissem Grade auch Granulaformen auftreten (Abb. 94).

Ziemlich zahlreich sind auch die Zellen, deren apikaler Lumenrand ganz frei von Mitochondrien ist; aber von dort abwärts findet man in der Längsrichtung der Zelle sehr dicht angeordnete dünne Chondriosomfäden, ganz wie es in den leeren Zellen der Fall ist (Abb. 46, 47). Es könnte sich hier um Zellen handeln, die eben ihre Sekretbildung beginnen, aber noch nicht die kleinen, nicht spezifisch gefärbten Sekretgranula unterscheiden lassen, oder, was weniger wahrscheinlich ist, um leer werdende Zellen.

In den Zellen, die Mitochondrienfarben annehmende Granula enthalten, haben sich die Chondriosomen ebenfalls in dem Basalteil der Zelle gruppiert, während der Apex mit Granula gefüllt ist, die in der Regel kleiner sind als die ungefärbten Granula. Bei der Differenzierung behalten die Granula länger als die Chondriosomen ihre Farbe. Die Chondriosomenform ist die gleiche wie in den farblosen Zellen. Ebenso verhält es sich mit den beiderlei Granula enthaltenden Zellen, wo die Granula bei Färbung nach NASSONOV-KULL oft alle Farbstufen von Rot bis Gelb aufweisen, wodurch sich die stark roten Chondriosomen häufig leicht von den Sekretgranula unterscheiden lassen.

In den Eiweisszellen der Katze schwankt der GOLGI-*Apparat* bedeutend mehr als beim Meerschweinchen. In sekretleeren Zellen ist er aus relativ zerstreuten, osmiophilen Schlingen zusammengesetzt, die oft beiderseits des Kerns gegen die Basalmembran hinziehen (Abb. 99). Im allgemeinen vermag man jedoch eine Verbindungsfaser zwischen den einzelnen Schlingen zu entdecken. In den ein wenig Sekretgranula enthaltenden Zellen hat sich der Apparat mehr in der supranukleären Zone gehäuft, einen netzartigen Korb bildend; mitunter erhebt er sich recht hoch gegen den Apex hin zu einer fast die ganze Zelle erfüllenden Bildung. Manchmal kann man beobachten, wie die Apparatbalken die supranukleäre Granulagruppe in den Zellen umgeben, wo die Sekretkörnchen in einen apikalen und einen zentralen Haufen geteilt sind. Die Abbildung 101 zeigt, wie die Granula eben im Begriff stehen, aus der von GOLGI-Balken umgebenen Zentralgruppe nach dem Zellapex zu rücken, während in der Abbildung 100 der grössere Teil des Apparats tief gegen die Basis in das sekretgranulafreie Protoplasma hinzieht. Hier findet man jedoch in den GOLGI-Maschen augenscheinlich eben ausgebildete Sekretgranula. Am zahlreichsten sind die Zellen, wo der ganze vom Kern bis zum Lumen reichende Teil von Granula gefüllt ist, die Apparatbalken

sich unregelmässig zwischen den Granula und an der Zellseite in der Supranukleärzone hinschlängeln, den Sekrethaufen von der Basalseite umschliessend (Abb. 53, 54, 102). Manchmal fehlt der Zusammenhang zwischen den einzelnen Fasern teilweise und der Apparat sieht ein wenig zerstückelt aus (Abb. 55). In den vollen Zellen wird die Zerteilung des Apparats etwas ausgesprochener, doch bleiben die imprägnierten Teilchen meistens in der Zentralpartie der Zelle, und mit Hilfe der Mikrometerschraube ist es auch dann oft möglich, die Verbindung zwischen den einzelnen Stücken zu entdecken (Abb. 56, 103). Eine völlige Zersplitterung des Apparats findet somit nie statt; eher kann man annehmen, dass der Zerfall in der Regel nur ein scheinbarer ist. In leereren Zellen, in deren Protoplasmamaschen keine Granula mehr zu unterscheiden sind, zeigt der GOLGI-Apparat wieder ein einheitlicheres Aussehen, ähnlich wie in der erstgenannten Phase. Endlich war, wie beim Meerschweinchen, in einigen sekretarmen Zellen das Protoplasma mehr als gewöhnlich mitimprägniert worden.

Bei Fixierung nach CHAMPY fand man recht oft einen schwachen Schatten an der Seite der Apparatfasern, der sich durch die Plattenform der Balken erklären lässt. Doch fehlt dieser Schatten in den nach ALTMANN fixierten Präparaten, wo die Fasern dünner und schärfer umgrenzt waren.

Auch in anderen Präparaten, vor allem bei KOLSTER- aber auch bei CHAMPY-Fixierung ohne Osmierung, konnte in den Zellen mit einheitlichem GOLGI-Apparat ein deutliches Apparatnegativ unterschieden werden. Mit Hilfe der Azanfärbung sieht man in einigen derartigen Zellen, dass die Granula sich speziell in der GOLGI-Zone und im Zellapex angehäuft haben.

Sekret. Das Lumen der Endstücke enthielt regelmässig sehr wenig Sekret, und zwar war dasselbe fast ausnahmslos basophil, Schleimfarben annehmend. Die Schleimrohre hatten etwas mehr Inhalt, oft hauptsächlich abgelöste Ausläufer, mit welchen zusammen azidophile Protoplasmaklumpen in das Sekret gelangen, wie früher beschrieben worden ist. Das Auftreten azidophiler Massen in einem Gang darf also nicht als ein Zeichen dafür gelten, dass die Eiweisszellen azidophiles Sekret absondern würden. Die grossen Ganghöhlen hinwieder sind in der Regel sekretarm.

Fettstoffe. In mit Sudan III gefärbten Formalin-Gefrierschnitten zeigten vor allem die Eiweiss- aber auch die Schleimzellen in ihrem protoplasmatischen Basalteil eine deutlich diffuse oder von winzig kleinen Körnchen herstammende Gelbfärbung, die jedoch bei weitem nicht so intensiv und rotgetönt war wie in den Fetttropfen der Knorpel- und Bindegewebszellen; in den Drüsenzellen der Trachea kamen übrigens nur einige kleine Fettröpfchen der letztgenannten Art vor. Die sekrethaltigen Teile und die Kerne

bleiben ungefärbt. Mit Nilblausulfat wurde keine Fettfärbung erzielt, Doppelbrechung kommt in den Zellen auch nicht vor. Möglicherweise könnte diese diffuse Färbung von Phosphatiden herrühren, wie LEBEDEVA es beim Menschen aus denselben Gründen vermutet (s. S. 45). In CHAMPY-Präparaten konnte man verhältnismässig selten einzelne kleine Fettropfen in den Zellen, den mit Sudan III orange gefärbten Granula entsprechend, nachweisen.

Atropin- und Pilocarpinversuche. Zwei Katzen wurden mit Atropin und nur eine mit Pilocarpin behandelt (s.S. 54). Unbedingte Schlüsse können also nicht aus diesen Versuchen gezogen werden, vor allem deshalb nicht, weil keine grösseren Unterschiede zwischen diesen Tieren beobachtet wurden. Bei den mit Atropin vorbehandelten Tieren erschienen sowohl die Eiweiss- als auch die Schleimzellen reicher an Sekretgranula und grösser; es kamen aber auch Stellen mit recht leeren Zellen vor. Nach der Behandlung mit Pilocarpin hat man eine Zunahme der leeren Protoplasmavakuolen in den Zellen wahrgenommen. Eine Erweiterung der Sekretkapillaren infolge der Pilocarpinwirkung konnte ich nicht bemerken. Im Gegenteil zeigten die Atropinpräparate oft recht breite Kapillaren, besonders in Zellen, die grosse, mit Azan sich hellblau färbende Granula besassen und nach der obigen Darstellung ihr Sekret in das Lumen entleerende Zellen waren. Die Zellen mit kleinen, Mitochondrienfarben annehmenden und mit Azan rot werdenden Granula hatten relativ dünne Kapillaren. In den aus solchen Zellen gebildeten Acini war die Basalmembran gefalten, der Verminderung des Acinus entsprechend. Auch FUCHS-WOLFRING fand nach Vorbehandlung mit Pilocarpin keine erweiterte Kapillaren bei der Katze (Dosis 0.001 g), aber deutlich beim Kaninchen. Nach meiner Beobachtung findet man die grössten Kapillaren in vollen, eben in Entleerung begriffenen Zellen, die kleinsten dagegen in leer gewordenen, neues Sekret bildenden Zellen.

Neugeborene Katze. Luftröhrendrüsen sind reichlich vorhanden, wenn auch nicht so gross wie bei einem ausgewachsenen Tier. In der Trachea nahe dem Kehlkopf sieht man, wie sie sich bisweilen bis an die Aussenseite des Knorpels ausbreiten. Die Mündungsstelle in den Drüsen ist regelmässig eng. Oft enthalten die Gänge ähnliche Erweiterungen wie bei ausgewachsenen Katzen. Die Schleimrohre haben ein relativ weites Lumen, und der Form nach deutlich abgegrenzte Eiweisszellenacini haben sich fast noch gar nicht entwickelt, sondern die Eiweisszellen bilden gewöhnlich unregelmässige, mit ziemlich grossem Lumen versehene, häufig längs dem Schleimrohr lateral angeordnete Falten oder keilförmige und andersgeformte, bisweilen nur ein paar Zellen enthaltende Gruppen. Auch ziemlich kurze, röhrenförmige, oft verzweigte Adenomeren kommen vor, desgleichen grosse, polymere »Blumenkohl-

bildungen» usw., in welchen jedoch keine Trennungszellen gefunden wurden.

Die Drüsenzellen gleichen sehr den bei ausgewachsenen Tieren vorkommenden, doch lassen sich die Eiweisszellen schwerer von den Schleimzellen unterscheiden. In HELLY- und ORTH-Präparaten enthielten die meisten Zellen in ihrem Apikalteil mit Azan sich dunkelblau färbende, grosse Granula. Zwischen diesen fand man hier und da entweder einzeln oder in grösseren Gruppen mit hellblauem, netzförmigem Sekret gefüllte, typische Schleimzellen, die bei Färbung mit H.M.A. stark Mucikarmin annahmen, während die granulierten Zellen sich mit Mucikarmin nur hell oder überhaupt nicht färbten. In Eisenhämatoxylinpräparaten sieht man bisweilen im Drüsenepithel knospenartige Ausbuchtungen oder keilförmige Zellgruppen, deren Zellen dunkelgraue Granula enthalten, während die Granula sonst in der Regel gelb sind. Zwischen derartigen Zellen kommen oft Sekretkapillaren vor, sodass man es also mit Eiweisszellknospen zu tun hat. Manchmal fand man aber Kapillaren auch in den gelbgranulierten Ausbuchtungen; die Eiweisszellgranula können also auch farblos sein. Da in den Eisenhämatoxylinpräparaten die Eiweisszellen eine beachtenswerte Minderzahl, bei Azanfärbung wieder die granulierten Zellen die Mehrzahl ausmachten, müssen die letzteren zum Teil Schleimzellen sein, d.h. in erster Linie die längs den grösseren Lumina liegenden, keine Kapillaren enthaltenden Zellen. Als Beweis dafür findet man dann auch Zellen, welche, ausser dem typischen Schleimnetz, in den Maschen desselben mehr oder minder deutlich Granula enthalten, die eine ungefähr zwischen dem Hellblau der vollen Schleimzellen und dem Dunkelblau der Granulazellen liegende Farbe annehmen und sich somit als eine Übergangsstufe zwischen leereren und volleren Schleimzellen erweisen.

Die mit SCHAFFERs Mischung fixierten Drüsenzellen geben alle ohne Ausnahme mit Mucikarmin und Azan Schleimreaktion, die eigentlichen Schleimzellen freilich bedeutend stärker. Nach ORTH-Fixierung bemerkte man bei Thioninfärbung Metachromasie in den ziemlich vollen Schleimzellen und bisweilen vielleicht auch in den albuminösen Zellen.

In den Gängen traten nahe der Mündungsstelle häufig etwas niedrigere, Schleimreaktion gebende Zellen schon ziemlich zahlreich auf.

Die Kerne der Schleim- wie auch der Eiweisszellen weichen ein wenig von denjenigen der ausgewachsenen Tiere ab; sie haben eine runde Form und eine schwankende Grösse (mittlerer Durchmesser 4.8 bis 7.8 μ). Statt eines zentralen Nukleolus sieht man gewöhnlich mehrere kleinere rings im Kern angeordnet. Häufig gibt es jedoch 1—2 grössere Nukleolen, wo man in Eisenhämatoxylinpräparaten wie bei der ausgewachsenen Katze mehrere kleine dunkle Granula unterscheiden kann. Während ich

bei den ausgewachsenen Tieren nur ein paarmal Mitosen sah, sind dieselben beim neugeborenen Tier recht zahlreich. Man findet sie sowohl in sekretlosen Gangzellen wie auch in dem eigentlichen Drüsenepithel, meistens in den granulierten Zellen der Knospen und Rohrenden. In diesen Zellen war folgender Umstand zu bemerken: jede in Teilung begriffene Zelle enthielt Sekretgranula, welche, ebenso deutlich wie in gewöhnlichen Zellen erhalten, sich um das Chromosomenbündel herum in der Zellmitte angesammelt hatten, sodass überall in der Zellperipherie, auch lumenseitig, eine breite, sekretfreie Protoplasmaschicht vorhanden war. In dem Diasterstadium wiederum waren die Granula in zwei ungefähr gleich grosse Gruppen um die entstandenen Tochterkerne herum geteilt; doch fehlten im Gebiet der achromatischen Spindel die Granula. Auch die in Teilung begriffenen Schleimzellen enthielten Sekret, bald in Netzform, bald mit kleinen, eckigen, unregelmässigen Körnchen in den Maschen eines solchen Netzes.

B. Untersuchungsresultate.

Die Drüsen sind in Kehlkopf und Luftröhre relativ gleichmässig verteilt, nehmen weiter nach unten etwas ab und treten in der Bifurkation wieder zahlreicher auf.

Zellarten. Es ist klar, dass die oben beschriebenen Schleim- und Eiweisszellen tatsächlich zwei verschiedene Zellarten darstellen. Schon Fuchs-Wolfring kam zu demselben Ergebnis, weil sie in den Eiweisszellen Sekretkapillaren nachweisen konnte und weil nur die Schleimzellen sich mit Delafields Hämatoxylin sowie mit Mucikarmin spezifisch färbten. Wie aus meiner Untersuchung hervorgeht, erhält man jedoch mit Schleimfärbungen auch in den Eiweisszellen Schleimreaktion. Mit Azan nahm das Sekret in beiden Zellarten nach allen gewöhnlichen Fixierungen (Helly, Orth, Zenker, Schaffer und Formalin) blaue Farbe an. (Die Eiweissgranula waren freilich dunkler blau als die reifen grossen Schleimgranula, auf welchen Umstand Pischinger grosses Gewicht legt, indem er nur die hellblaue Farbe für den Schleim spezifisch findet. Doch zeigt die Untersuchung vor allem an der neugeborenen Katze, aber auch an ausgewachsenen Tieren, in den mit besseren Schleimfixierungen behandelten Präparaten, dass die

Schleimgranula früherer Entwicklungsstadien gleich den Eiweissgranula einen dunkleren Farbenton annehmen.) Mucikarmin und Thionin gaben eine schwache Schleimreaktion besonders nach Formalin- und SCHAFFER-Fixierung, aber auch nach vielen anderen Fixiermethoden, nicht jedoch in sämtlichen Zellen. Nach den Verfahren von KOLSTER und REGAUD wurde keine Schleimreaktion erhalten.

Von den Sekretkapillaren abgesehen gibt es indessen zwischen Eiweiss- und Schleimzellen eine ganze Menge Unterschiede, die es unmöglich machen, dass sie zu ein und derselben Zellart gehören könnten. Die Eiweisszellen haben in der Regel eine hochpyramidische Form, die nur wenig schwankt; die Schleimzellen dagegen sind ungleich geformt, hochprismatisch. Das Sekret wird mit allen üblichen Fixierungen in den Eiweisszellen besser fixiert. Nach KOLSTER-, CHAMPY- und REGAUD-Fixierungen färben sich die Granula zum Teil mit Azan rot und nehmen Mitochondrienfarben an. In beiden Zellarten sind sämtliche Funktionsstufen von sekretvollen bis zu leeren Zellen vertreten. Im GOLGI-Apparat und in den Mitochondrien kommen Differenzen vor. Die Eiweisszellen sind nach einem besonderen System mit den Schleimrohren verbunden usw. Die Basalfilamente waren ebenso wenig wie beim Meerschweinchen in den Eiweisszellen stark entwickelt, sondern nur ausnahmsweise deutlich zu sehen.

Die *Eiweisszellen* der Katze ähneln in hohem Grade denjenigen des Meerschweinchens. Doch sind die Sekretgranula bei der Katze grösser und erfüllen gewöhnlich den grössten Teil der Zelle. Die Granula färben sich ausserdem, wie oben erwähnt, nach den üblichen Fixierungen nur zum Teil wie der Schleim — eine Ausnahme bildet nur die Azanfärbung, mit welcher alle Sekretgranula blau werden —, während das Sekret beim Meerschweinchen in der Regel Mukoidreaktion lieferte. Nach Mitochondrienfixierung konnten bei beiden Tieren zwei Granulaarten unterschieden werden: mit Mitochondrienfarben sich färbende.

azanrote und ungefärbte, azanblaue Granula. Zellen mit den erstgenannten Körnchen kamen jedoch beim Meerschweinchen bedeutend seltener vor als bei der Katze. Da in den Lumina der Endstücke kein azanrotes oder Mitochondrienfarben annehmendes Sekret gefunden wurde und da derartige Sekretgranula kleiner sind und hauptsächlich in den wenig Sekret enthaltenden Zellen auftreten, so ist es möglich, dass sie vor der Entleerung in azanblaue, reife Körnchen übergehen, namentlich weil Übergangsformen zwischen beiden Granulaarten vorkommen. Dennoch findet man die ungleichfarbigen Granula ohne jegliche Ordnung in der Zelle durcheinander gemischt in allen Zellphasen, und das Lumen der Endstücke enthält im allgemeinen ziemlich spärlich und selten Sekret, weshalb auch andere Erklärungen in Frage kommen können. In ZIMMERMANNS Gruppeneinteilung würden die Zellen der dritten, der Mandibulariszellgruppe entsprechen, trotzdem sie sehr wenig basophile Substanz enthalten.

Die *Gangzellen* waren bei der Katze recht spärlich vorhanden und schwach entwickelt. Nichts scheint dagegen zu sprechen, dass die wenigen Zellen, die man gewöhnlich zwischen den eigentlichen sekrethaltigen Schleimzellen und den Flimmerzellen der Mündungsstelle angeordnet fand, leere *Schleimzellen* wären, zum mindesten sind diesbezügliche Übergangsformen zu finden. Mitunter können solche Gangzellen sogar gänzlich fehlen, und manchmal kommen bereits verschleimte Zellen hier und da zwischen den indifferenten Zellen vor. Schon im Gebiet der Gangzellen konnten Eiweisszellknospen oder -gruppen sich der Drüse anschliessen. Volle Schleimzellen kamen dagegen nur in den von der Erweiterung ausgehenden, peripherischen Drüsenschläuchen weiter von der Mündungsstelle vor. Das Schleimzellenepithel zieht von den eigentlichen, mit engem Lumen versehenen Rohren in einem grossen Teil der Gangerweiterung weiter, weshalb das Ausbreitungsgebiet des Gangepithels und die Drüsenform nicht einander topographisch entsprechen. Das einzige,

was ein wenig gegen die Identität der Gang- und der Schleimzellen spricht, sind die in den vorigen enthaltenen kurzen stab- und granulaförmigen Chondriosomen, welche in leeren oder halbleeren Schleimzellen lang, stab- und filamentförmig sind. Doch hat man die Granulaform der Chondriosomen bei vielen verschiedenen Zellarten für die indifferenten, nicht an der Funktion beteiligten Zellen typisch gefunden. Es ist daher recht wahrscheinlich, dass die Gangzellen, wie die Halsstückzellen in den Speicheldrüsen, indifferente Zellen wären, aus deren Verschleimung die Schleimzellen hervorgehen würden.

Falls die obige Behauptung Stich hält, würde man erwarten, bei der neugeborenen Katze in den Drüsen lange, unverschleimte Gänge zu finden. Das ist aber nicht der Fall, sondern ihre Gänge sind oft schon von der Mündungsstelle ab verschleimt, sodass das Bild ungefähr dem bei ausgewachsenen Tieren gefundenen entspricht. Sofern es sich also um irgendeinen Verschleimungsprozess handeln würde, müssten neue Gangzellen während der Wachstumsperiode in grosser Menge an der Mündungsstelle entstehen und nach und nach verschleimt werden. Auf Grund des geringen Materials, das mir von der neugeborenen Katze zur Verfügung stand, kam ich zu dem Schluss, dass die meisten Mitosen in den Eiweisszellen an den Knospen und Rohrenden, dann in den unverschleimten Gangzellen und schliesslich nur in geringer Anzahl in den Schleimzellen auftraten. Eine andere Möglichkeit wäre die, dass die leeren Zellen sich bei der Vergrösserung der Drüse regressiv aus den Schleimzellen bilden würden, die früher sezernierende gewesen wären, was mir sehr wenig wahrscheinlich vorkommt, da die Haltbarkeit, starke Färbbarkeit der Granula usw. auf ihre Sekretion beginnende Zellformen hinweisen. Schliesslich könnten die in der Nähe der Mündungsstelle befindlichen Schleimzellen in dem ersten Stadium der Sekretion stehen bleiben, ohne sich weiter zu vollen Schleimzellen zu entwickeln, mit welcher Auffassung man m.E. der Wahrheit näher kommt.

BRITES, welcher die Entwicklung der Luftröhrendrüsen beim menschlichen Fetus studiert hat, beschreibt, wie die Schleimzellen zuerst in den End- und Mittelstücken der Drüse sichtbar werden. Nach seiner Ansicht sollten sie aus Basalzellen entstehen, während die übrigen Zellen verdrängt werden und verschwinden; somit könnten die Gangzellen zurückgebliebene embryonale Zellen sein. Das erklärt jedoch nicht das Fehlen voller Schleimzellen in den Gängen.

Sekretionsweise und Sekretbildung der Zellen. Jedes Präparat enthielt auf verschiedenen Stufen stehende leere und volle *Eiweisszellen,* nur in verschiedener Proportion. Die einzelnen Bilder lassen sich in den folgenden hypothetischen Zyklus einordnen. Als sekretlos sind die Zellen gegeneinander gedrückt und klein, und zwischen ihnen kommen nur dünne Kapillaren vor; die Chondriosomen sind stab- oder fadenförmig und über die ganze Zelle verbreitet; der GOLGI-Apparat liegt über und neben dem Kern und erscheint als ein aus wenigen Balken bestehendes, geschlängeltes Gebilde. Die Sekretgranula treten erst oberhalb des Kerns und im Apex zutage. Der GOLGI-Apparat wird grösser, kommt ganz oberhalb des Kerns zu liegen und erweitert sich zu einem vielmaschigen Netz. Bald vereinigt sich die apikale mit der supranukleären Granulagruppe und die Zelle füllt sich mit Körnchen. Die Balken des Apparats werden in der lumenseitigen Zellhälfte immer mehr zwischen den Granula zerstreut und zum Teil bricht die Verbindung zwischen den einzelnen Balken ab. Die Chondriosomen sind zwischen den Granula hauptsächlich in Stabform erhalten geblieben und liegen nunmehr in den basalen Teilen der Zelle; ihre Anzahl scheint ein wenig abgenommen zu haben. Die Granula sind grösser geworden, nehmen schwächer Farbe an und sind nicht so gut erhalten. Der Kern hat sich, offenbar unter dem Druck der Sekretgranula, leicht gerunzelt, ist ein wenig kleiner und färbt sich dunkler. Schliesslich erweitern sich die

Sekretkapillaren, die Zellen werden kleiner, während das Sekret sie in »gelöster» Form verlässt. In den leer gewordenen Zellen ist das Protoplasma weitmaschig, grob, der GOLGI-Apparat kehrt zu seiner einfachen, einige osmiophile Schlingen umfassenden Form zurück.

Vor allem die Umwandlung des GOLGI-Apparats aus einfachen imprägnierten Strängen in ein maschiges Netz und weiter aus einzelnen, vielleicht vollständig getrennten Stücken in seine ursprüngliche Form zurück spricht dafür, dass es sich hier um einen wirklichen Rhythmus, keinen »Pseudorhythmus» handelt, denn es ist schwer, diese Erscheinung als eine rein mechanische, durch Vermehrung der Sekretgranula bedingte zu erklären.

Der GOLGI-Apparat weicht in seiner Form bedeutend von dem in den Eiweisszellen des Meerschweinchens vorkommenden ab, der in allen Funktionsphasen seine einheitliche Zusammensetzung behält und somit derjenigen Gruppe BOWENS angehört, in welcher die Granula ihre Reife in dem einheitlich verbleibenden GOLGI-Apparat erreichen und sich darauf in der ganzen Zelle ausbreiten. In den Eiweisszellen der Katze behält dagegen der Apparat seine Verbindung mit den sich in der Zelle zerstreuenden Granula, während er sich weit in der Zelle verbreitet, was den von BOWEN beschriebenen Verhältnissen in der Parotis und in den Halbmonden der Mandibulardrüse bei der Katze ähnelt.

Auch bei der Katze zeigt sich der wichtige Anteil des GOLGI-Apparats an der Sekretion, obwohl nicht ganz so deutlich wie beim Meerschweinchen. Man kann oft in den Anfangsstadien der Sekretbildung beobachten, dass die Entstehung der Sekretgranula auf die Innenseite der Apparatbalken beschränkt ist. Besondere Aufmerksamkeit wurde der Frage geschenkt, ob in der GOLGI-Balkensubstanz vielleicht eben entstehende Sekretgranula zu finden wären, was von NASSONOV und BOWEN nachgewiesen worden ist. In dieser Hinsicht kam ich jedoch zu keinem sicheren Resultat.

Es konnte auch nicht mit Gewissheit festgestellt werden, dass die Chondriosomen in den Eiweisszellen eine grössere Rolle bei der Sekretbildung spielen.

Auch die *Schleimzellen* lassen verschiedene Funktionsphasen erkennen. Die sekretleeren Zellen sind schmal, hoch, mit einem entweder runden oder faltigen Kern. Die Chondriosomen sind fadenförmig und in der Längsrichtung der Zelle überall angeordnet. Der GOLGI-Apparat wiederum umfasst einige zusammenhängende Balken oberhalb des Kerns. Im Beginn der Sekretion hypertrophiert der Apparat und verwandelt sich in ein hohes, maschiges, supranukleäres Netzsystem. Die ersten Sekretgranula erscheinen in den Apparatmaschen, und einige werden fast gleichzeitig auch im Zellapex sichtbar. Im Apex und in der Gegend des GOLGI-Apparats nehmen die Chondriosomen ab, um sich namentlich in der protoplasmatischen Zone zwischen den Sekretgranulaanhäufungen anzuordnen. Wenn die Granula sich vermehren, vereinigen sich beide Granulagruppen, die Protoplasmazone verschwindet, der Kern wird zusammengedrückt, der GOLGI-Apparat wird niedriger und nähert sich mehr der Zellbasis. Am Zellapex bildet sich oft ein Ausläufer. Schliesslich füllt sich die Zelle mit Sekretgranula. Ihre Form ist dann breit, viereckig oder tonnenartig geschwollen, der Kern ist gegen die Zellbasis abgeplattet, die Sekretgranula lassen sich schlecht konservieren und lösen sich oft zum Teil auch in den besten Fixierungen. Das Protoplasma ist weitmaschig. Die Chondriosomen sind stab- oder granulaförmig, im Basalteil und an den Seitenwänden der Zelle zahlreicher. Der GOLGI-Apparat befindet sich ebenfalls im Basalteil der Zelle, ein dünnfaseriges Netz zwischen den Granula bildend. Während der Entleerung des Sekrets werden die Zellen wieder kleiner, der Kern fängt an sich zu runden, der dünnfaserige, aber zusammenhängende GOLGI-Apparat steigt wieder lumenwärts empor, das Protoplasma ist weitmaschig, aber die Maschen sind entweder leer oder enthalten eine sehr dünne, mit

Schleimfarben färbbare Flüssigkeit. In dieser Phase dürfte die neue Sekretbildung schon einsetzen, denn ganz leere Schleimzellen findet man fast nie in den peripherischen Teilen der Drüse. Die Veränderungen des GOLGI-Apparats[1] und des Kerns können auch mechanisch bedingt sein und davon abhängen, dass Sekret sich in der Zelle ansammelt.

Es braucht sich also nicht um einen wahren Zyklus zu handeln, sondern es kann vielmehr ein »Pseudozyklus» vorliegen, was aus später vorzulegenden Gründen wahrscheinlicher ist (s. S. 183).

In den Schleimzellen ist die Rolle des GOLGI-Apparats bei der Sekretbildung bei sowohl ausgewachsenen wie eben geborenen Tieren viel deutlicher als in den Eiweisszellen. Es kommen recht zahlreiche Zellen vor, wo in Granulaform gut erhalten gebliebenes Sekret die Zellmitte erfüllt, dem hohen GOLGI-Apparat entsprechend. In vielen Präparaten hat es sich auf die Innenseite des GOLGI-Negativs beschränkt. Im Zellapex findet man eine aus wenigen Körnchen bestehende kleinere Sekretgruppe durch die Protoplasmazone von der vorigen getrennt. In imprägnierten Präparaten ist ein entsprechendes Bild zu finden: eine zentrale Granulaanhäufung, von GOLGI-Balken umgeben. In einer späteren Phase, wenn beide Granulahaufen sich vereinigt haben, umschliesst der Apparat die Sekretgranula von unten her eine längere Zeit, bis sie schliesslich die ganze Zelle erobern. Die Schleimgranula entstehen also im Gebiet des GOLGI-Apparats. Für die Mitbeteiligung der Chondriosomen spricht ihre — allerdings geringe — Abnahme in den sekretvollen Zellen. Dass die Verkürzung und die Granulaformen der Mitochondrien nicht ohne weiteres als ein Beweis für die Umwandlung der Chondriosomen in Sekretgranula betrachtet werden dürfen, ergibt sich auch aus

[1] Die erste, seltene Umwandlung einer indifferenten, wenige imprägnierte Balken enthaltenden in eine mit hohem GOLGI-Netz ausgerüstete Zelle gehört nach meiner Hypothese nicht zu dem eigentlichen Zellzyklus, sondern zu dem ihm vorangehenden Verschleimungsprozess.

dem Umstande, dass gerade in den indifferenten, unverschleimten Gangzellen die Granulaformen im Vordergrund stehen.

In den Schleimzellen fand man mit mehreren verschiedenen Fixierungen (KOLSTER, CHAMPY, REGAUD, ORTH, HELLY, SCHAFFER) kornförmige Bildungen, die mit Azanfärbung dunkler blau wurden als der eigentliche Schleim; in den drei erstgenannten Fixierungen enthielten viele derselben ein rotes Zentrum, sie konnten sich aber auch ganz und gar rot färben. Diese Gebilde zeigten alle Übergangsformen bis zu den Sekretgranula, weshalb die Annahme, dass sie ein etwas abweichendes, atypisches Sekret vertreten, am nächsten liegt. Es ist schwer zu sagen, ob dieselben den von SCHAFFER i.J. 1917 (mit Alkohol-Formol und zum Teil auch mit ORTHs und ZENKERs Fixierung bei MALLORY-Färbung) in den Schleimzellen von Gl. vestibularis major und bulbourethralis beschriebenen »Atraktosomen» entsprechen könnten, die sich gleichfalls blau färben sollen, während der eigentliche Schleim fast farblos bleibt, aber dagegen mit Mucikarmin stark Farbe annimmt. Doch waren die besagten Gebilde keulenförmig, stabförmig, Tropfen, Körnchen und vor allem spindelförmig, wie schon ihr Name angibt. Später hat HAMPERL i.J. 1931 beim Menschen in den Schleimzellen der Unterzungendrüse und der Gaumendrüsen Atraktosomen beschrieben (Formalin-, Susa-, SCHAFFER-, KAISERLING-, ORTH-Fixierung). Sie waren entweder spindelförmig oder eckige Körnchen und nahmen nach der Azanmethode teils Anilinblau, teils Orange an, wurden m.a.W. stark missfarbig. Nach HAMPERLs Vermutung hatte man es mit Eiweisskristallen zu tun, obwohl sie nicht doppelbrechend waren. Die Bildungen, die ich in den Luftröhrendrüsen beobachtete, waren durchweg ziemlich rund, bisweilen etwas eckig, und nicht doppelbrechend.

Auffallend war die in den Schleimzellen vorkommende Bildung von Ausläufern. Es konnte nicht mit Gewissheit festgestellt werden, ob dies ein mit dem Zellzyklus unbedingt verknüpfter,

oder ein mehr zufälliger, von äusseren Umständen abhängender Vorgang ist. Es wäre nämlich möglich, dass die Basalmembran, wenn die Zellen sich füllen, nicht genug nachgibt, wodurch die Zellen infolge der Zunahme ihres Volumens hoch in das Lumen aufsteigen würden. Wo aber eine Zelle sich frei erweitern und an Breite zunehmen kann, würde ein solcher Ausläufer nicht aufkommen. Jedenfalls sieht man, wie die Ausläufer abbrechen, wobei mit ihnen auch Zellprotoplasma in das Lumen gelangt, wo dasselbe deutlich nachgewiesen werden kann. In den Schleimzellen kommt somit eine apokrine Sekretion vor. Schon i.J. 1898 bemerkte ZIMMERMANN in den grösseren Gängen der Bauch-, Ohr- und Unterkieferspeicheldrüse in das Lumen vorbuchtende Ausläufer, die er als Zeichen der Sekretion anspricht. Auch MATHIS (s.S. 47) unterschied i.J. 1928 in den Gängen mehrerer verschiedener Speicheldrüsen Ausläufer ähnlicher Art (sein Pankreasbild entspricht vollkommen meiner Abbildung 44). Er fand auch in den Drüsen von Nasenschleimhaut, Larynx und Trachea beim Menschen apokrine Zellen. Doch konnte er in keiner derselben eine Schleimreaktion wahrnehmen; deshalb hält er sie für ganz von den Schleimzellen getrennte Zellen, die z.B. in den Pankreasgängen kleinere und grössere Gruppen zwischen den Schleimzellen bilden. Auch ich fand in den grösseren Mandibulargängen des Menschen apokrine Ausläuferzellen, die keine Schleimreaktion gaben. In den Luftröhrendrüsen der Tiere zeigten dagegen die Ausläuferzellen immer eine deutliche Schleimreaktion, weshalb sie zweifelsohne zu den gewöhnlichen Schleimzellen gehören.

Adenomerentheorie. Es wurde schon oben bei der Besprechung der Gangzellen die Frage erörtert, inwiefern die Verschleimungstheorie auf die Luftröhrendrüsen der Katze angewandt werden kann (S. 129).

Der zweite Satz der Adenomerentheorie von dem Drüsenzuwachs mit Hilfe teilbarer Drüseneinheiten kann wenigstens

nicht in typischer Form Anwendung finden. Es liegt auf der Hand, dass die bei der Katze vorkommenden langen, selten verzweigten, aus Schleimzellen gebildeten Hauptrohre mit ihren zahlreichen, längs des Rohrs angeordneten kleinen Eiweisszellknospen oder keilförmigen Gruppen durchaus nicht das Produkt einer wiederholten Zweiteilung und Differenzierung einer Endknospe zu neuen Endknospen und verschleimten Praeterminaltubuli sein können. Ohne Zweifel sind die Eiweisszellknospen wenigstens in grosser Mehrzahl typische echte Adventivknospen, die augenscheinlich aus je einer differenzierten Zelle an einer beliebigen Stelle längs des primären Drüsenrohrs hervorgehen, wie HEIDENHAIN es i.J. 1921 bei der Katze in Gl. lateralis nasi STENOnis und Gl. dorsales nasi nachwies, während die übrigen umgebenden Zellen sich in Schleimzellen umwandeln. Nur durch Adventivverknospung lassen sich solche Formen erklären, die man in der Abbildung 10 findet, wo sämtliche Zellen auf einer langen Strecke vom Primärtubulus zu Eiweisszellen differenziert worden sind und, sich vermehrend, je eine Knospe gebildet haben. Auch können in den Schleimrohren Inselchen von Eiweisszellen, ohne jegliche Knospenformation, gebildet worden sein.

Die Eiweisszellknospen scheinen auch nicht ausschliesslich zum Breitenzuwachs zu neigen, wie HEIDENHAIN vermutet, sondern es kommen vielfach ziemlich lange, röhrenförmige Bildungen vor, die aber stets dicht verzweigt sind oder wenigstens schwache Ausbuchtungen enthalten. Häufiger erscheinen die Knospen jedoch als vielfältig gefaltete, di-, tri- oder polymere Bildungen in welchen sich in der Regel keine Trennungszellen entwickelt haben. Endlich findet man, wenn auch selten, Knospen, die verschleimte oder unverschleimte Trennungszellen besitzen, einem typischen Dimeren oder einem bereits geteilten Adenomeren entsprechend und mit einem Praeterminaltubulus versehen. Augenscheinlich können die Adventivknospen sich

gewissermassen durch typische Adenomerenteilung weiter entwickeln. Es ist ferner zu beachten, dass alle Schleimrohre stets mit einer Eiweissknospe endigen, sodass es ausser einer Adventivverknospung auch Endknospen geben dürfte, die der Adenomerentheorie gemäss funktionieren.

3. Waschbär.

Zu meiner Verfügung stand ein Waschbär, der durch einen Schlag gegen den Hinterkopf getötet wurde.

Nächst der Katze hat der Waschbär *(Procyon lotor)* unter den untersuchten Tieren in der Trachea die meisten Drüsen. Sie waren in jedem Schnitt, besonders im vorderen Teil der Luftröhre, immer sehr zahlreich. Die meisten Drüsen fand man im unteren Teil des Kehlkopfes, wo sie grosse, rundliche, kompakte, dicht nebeneinander liegende Pakete (Durchmesser der grössten ca. 700 μ) bildeten, dadurch von der Katze abweichend, bei welcher die Drüsen eine beinahe zusammenhängende Schicht bilden. Die Schnitte aus den unteren Teilen der Luftröhre enthielten am wenigsten Drüsen.

Die Drüsen zeigen denselben Bau wie bei der Katze. Eine schmale Mündungsöffnung führt in das mit einem relativ grossen Lumen ausgerüstete Gangstück, von welchem dann die schmäleren, eigentlichen Schleimröhren ausgehen und nach verschiedenen Richtungen laufen, um schliesslich in den zahlreichen Eiweisszellendstücken zu endigen. Beim Waschbären sind jedoch die Erweiterungen mehr spindelförmig und weniger auffällig als bei der Katze. Nahe der Mündungsstelle findet man bisweilen auf relativ langen Strecken Flimmerzellen, manchmal abwechselnd mit Schleimreaktion gebenden Zellen. Das Epithel ist zweireihig, recht niedrig, oft überhaupt keine Sekretgranula enthaltend. Weiter von der Mündung wird das Epithel höher, die Basalzellen liegen undichter und der Schleim in den Zellen nimmt zu. Volle Schleimzellen kommen jedoch relativ selten vor, ganz wie bei der Katze, und zwar treten sie gewöhnlich in den peripliersten schmalen Röhren auf, was auf einen von der Peripherie beginnenden Verschleimungsvorgang hinweist. In vielen Läppchen waren die Gänge durchweg mit einem ziemlich niedrigen Epithel

bekleidet und beinahe schleimleer. Gänzlich schleimfreie Drüsenlappen wurden indessen nicht gefunden.

Schon in dem grossen Hauptgang gibt es oft, ehe die eigentlichen schleimführenden Zellen auftreten, wie in den Schleimröhren, hier und da mit ihm verbundene Eiweisszellknospen oder keilförmige Gruppen. Trotzdem ist eine Adventivverknospung nicht so häufig wie bei der Katze, sondern es kommen auch viele Drüsenäste vor, die sich durch wiederholte Teilung der Endknospe erklären lassen, wie Di- und Trimeren, völlig geteilte Adenomeren oder Polymeren, wo die Halbmonde der Eiweisszellen oft das zentrale Schleimrohr völlig umschliessen. Die Eiweisszellknospen sind im allgemeinen acinus- oder halbmondförmig, nie sichelförmig zusammengedrückt, in Übereinstimmung mit dem relativ geringen Schleimgehalt der Schleimzellen. Die Endstücke sind in der Regel klein. Ziemlich oft sind sie röhrenförmig verlängert, oval oder eigentliche Tubuli, welche sich wie bei der Katze verzweigen oder grössere Komplexe bilden können.

Die *Eiweisszellen* haben eine pyramidenartige Form, eine geringere Grösse als bei der Katze (8—15 μ hoch) und enthalten in ihren Basalteilen einen runden Kern, in dessen Mitte gewöhnlich ein oder zwei Kernkörperchen liegen. Die Zellen sind durch deutlich interzellular angeordnete Sekretkapillaren getrennt, die aber im allgemeinen nicht ebenso stark entwickelt sind wie bei der Katze. In den Basalteilen der Zellen kann man in Thioninpräparaten eine undeutliche, netzähnliche, basophile Substanz unterscheiden. Der Apikalteil der Zelle ist gefüllt mit ziemlich kleinen Sekretkörnchen, die nach Helly-, Schaffer-, Regaud- und Champy-Fixierung sich mit Azan dunkelblau färben. Nach Champy-Fixierung findet man jedoch bisweilen einige Zellen, die sonst ähnlich sind, aber gelbrot tingierte Granula enthalten. Ein paarmal sah ich eine Zelle, die beide Granulaarten besass. Bei allen Fixierungen zeigten sich in den meisten Zellen ausser den

obenerwähnten apikalen Granula in der Zellbasis rings um den Kern grössere, bis 1 μ grosse rotgelbe Körnchen, zuweilen sogar in sehr grosser Anzahl, die bei keinem anderen Tier angetroffen wurden (Abb. 59). In anderen Färbungen waren sie azidophil, nach NASSONOV-KULL färbten sie sich wie die Mitochondrien. Wenn Schleimfarben (Mucikarmin u.a.) benutzt wurden, gab ein Teil der albuminösen Zellen eine relativ deutliche Schleimreaktion nach SCHAFFER-, aber nach HELLY- und REGAUD-Fixierung eine undeutlichere. In einigen Zellen zeigten die Granula ungefähr die Farbe des Protoplasmas, in anderen sah der Zellapex homogen aus und nahm ziemlich stark Aurantia an, der mit Azan violetten oder roten diffusen Färbung (nach HELLY-Fixierung) entsprechend. Einige Acini dagegen enthielten rings um die Granula deutliche, Hämalaun annehmende, sichel- oder ringförmige Bildungen — HEIDENHAINsche »Kapuzen». Sie schienen nur an der Schnittoberfläche zu liegen und dürften davon herrühren, dass die losgerissenen oder umgebogenen Granularänder stärker Farbe angenommen haben. Thionin bewirkt in HELLY-Präparaten in einigen Eiweisszellen eine metachromatische Färbung, während in anderen die Granula stärker lichtbrechend und fast unfärbbar sind. In einigen Zellen haben sich die Sekretgranula in eine supranukleäre und eine apikale Gruppe geteilt, obwohl in der Regel nicht sehr deutlich. In der Basis recht vieler Zellen konnte man auch in CHAMPY-Präparaten von kleineren bis über kerngrosse geschwärzte Fettropfen unterscheiden; am zahlreichsten waren dieselben in den weiter vom Epithel, nahe dem Knorpel befindlichen Acini, ganz so, wie die obenerwähnten azidophilen Basalgranula. Osmiertes Fett kam ebenfalls in gewissem Grade in den Schleimzellen vor.

Es ist recht schwer, die Bedeutung der azidophilen Basalgranula zu »erraten». Ähnliche hat meines Wissens nur MAXIMOW (1901) in den Speicheldrüsen beschrieben, nämlich in den Eiweisszellen der Gl. submaxillaris und retrolingualis des Hundes. Hier

fand er rings um den Kern mit Lichtgrün-Safranin rote Granula bei grüngefärbtem Sekret (Fixierung: PODWYSSOTZKY), deren Entstehung in der erstgenannten Drüse er eventuell auf den Kern zurückführen möchte. In der letztgenannten konnte er deutlich beobachten, wie rote Nukleolen den Kern verliessen und diesen dann als Granula umgaben; ob die Kernmembran dabei heil blieb oder nicht, konnte er nicht entscheiden. In den Luftröhrenzellen des Waschbären konnte ich keine Beziehung zwischen den im allgemeinen in der Kernmitte sitzenden Nukleolen und den Basalgranula bemerken. Die Nuklealfärbung FEULGENS war ausschliesslich auf die Innenseite des Kerns beschränkt.

Die *Schleimzellen* enthalten relativ wenig Sekret und haben eine schmale, hohe Form, wie bei der Katze. Die sekretvollen Zellen besitzen jedoch ihre typische, breite Form. Dementsprechend sind die Kerne meistens rund, selten abgeplattet, mitunter faltig wie bei der Katze, oft ziemlich hoch über der Zellbasis gelegen. In den leereren Zellen hat sich das Sekret recht gut in Granulaform bei allen Fixiermethoden erhalten, in den vollen Zellen ist es dagegen netzförmig. Das Sekret nimmt alle Schleimfarben gut an. Bei Thioninfärbung findet man in den ihre Sekretion beginnenden Zellen blaue Granula, während in den volleren Zellen eine deutliche Metachromasie besteht. In sehr vielen Zellen bildet der Apex bisweilen ein hoch in das Lumen aufragendes Zäpfchen, welches namentlich in den grösseren Hauptrohren das die Zellen vereinigende Schlussleistennetz bedeutend übersteigt. Der Ausläufer ist gewöhnlich mit Schleimgranula gefüllt oder von einem zarten, hellgefärbten Protoplasmanetz gebildet. Häufig ist er zerrissen und undeutlich gegen das Lumen abgegrenzt. Es ist bemerkenswert, dass der Zellkörper, wenn der Ausläufer mit Granula gefüllt ist, oftmals nur relativ wenig Sekret enthält. Auch kommen im Lumen freie Ausläufer vor, die Protoplasmaklumpen enthalten. Offenbar sezernieren also die Schleimzellen zum Teil nach Art der apokri-

nen Zellen, obwohl das Sekret hauptsächlich aus Schleim gebildet ist. In fast allen Gangzellen konnte, von der den etwaigen Ausläufer erfüllenden Granulamasse abgesehen, eine supranukleär begrenzte, der GOLGI-Gegend entsprechende Sekretgranulagruppe unterschieden werden.

Beim Waschbären waren die Mitochondrien in sowohl Schleim- wie Eiweisszellen entweder ziemlich kleine Körnchen oder kurze Stäbchen (Abb. 59). In den Eiweisszellen gab es im Gebiet der apikalen Sekretanhäufung keine Chondriosomen. Obwohl die GOLGI-Präparate nicht gut gelangen, konnte man doch darin sehen, dass die Apparate im grossen ganzen den bei der Katze beschriebenen entsprachen.

Ganz besonders zahlreich und stark entwickelt waren beim Waschbären die *Korbzellen*. Sie waren sternförmige, anastomosierende Zellen, die ein weitmaschiges Netz an der Oberfläche der Acini bildeten. Auf anderen Stellen hatten sie wiederum eine mehr spindelförmige Gestalt. Mit Azan färbten sie sich dunkler rot als das Protoplasma der Drüsenzellen. Dadurch konnte man deutlich sehen, dass sie lumenwärts der blauen Basalmembran zwischen den Basen der Drüsenzellen lagen. Oft sah man in den Acini durch die Korbzellenausläufer hervorgerufene tiefe, schmale Vertiefungen an der basalen Zellfläche. Auch bei der Katze kamen ähnliche Gebilde, obschon seltener, vor (Abb. 102).

4. Hund.

Die Untersuchung betraf hauptsächlich die Trachea eines zwei Monate alten Hundes.

In der Trachea des Hundes, vor allem in ihren obersten Teilen, gibt es relativ viel Drüsen. In Transversalschnitten hatten sich die Drüsen hauptsächlich in den vorderen Teilen der Trachea konzentriert, wogegen die Pars membranacea, die ebenso wie bei der Katze unsymmetrisch gebildet war, da die Knorpelenden übereinander lagen, ziemlich wenig Drüsen enthielt. Die Drüsen befanden sich tief in der Submucosa in der Nähe des Knorpels, weil die elastische Schicht ungewöhnlich dick war, die meisten jedoch in den Knorpelzwischenräumen. Namentlich bei ausgewachsenen Tieren bilden die

Drüsen kompakte Pakete, welche durch Bindegewebssepta in kleinere Lappen geteilt sind.

Von den recht engen Mündungsöffnungen der Drüsen zogen schmale Gänge direkt in die Submucosa, wo sie sich zu Röhren mit ziemlich grossem Lumen erweiterten, denen sich schliesslich

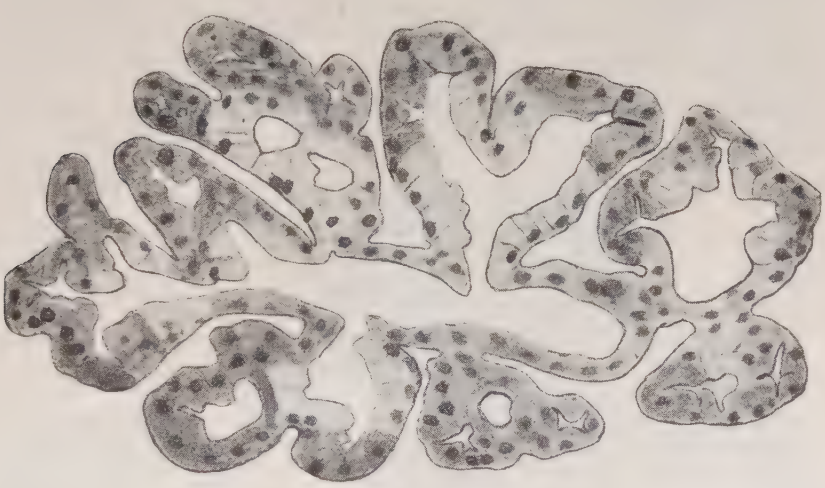

Abb. 16. 2 Mon. alter Hund. Trachea. 250 μ grosser Drüsenlappen. Die kurzen Schleimröhren münden in einen mit niedrigem Prismaepithel bekleideten Gang, der nur selten eine schwache Schleimreaktion gibt. Mehrere Adenomerenteilungsfiguren sind sichtbar. Technik: SCHAFFER, Eisenhämatoxylin-Mucikarmin. Vergrösserung 430 ×.

die Schleim- und Eiweisszellen anschlossen. Das Epithel war anfangs zweireihig, oft zweischichtig, verwandelte sich aber, als die Basalzellen spärlicher wurden, allmählich in einschichtiges, niedriges Prismaepithel. Oft vereinigten sich Eiweisszellknospen direkt mit dem unverschleimten Gangepithel. Die Schleimreaktion erscheint zuerst im Epithel der weiten Gänge (bisweilen findet man schon früher einzelne voll aussehende Schleimzellen, die jedoch von der Art der Becherzellen sein dürften). Wie aus der Abbildung 16 deutlich hervorgeht, befanden sich die vollen Schleimzellen stets in nächster Nähe der Endstücke in der Drüsenperipherie. Die Schleimrohre sind sehr kurz und die

Eiweisszellknospen an ihrem Ende besassen häufig ein weites Lumen, wodurch sie von den Endstücken bei Katze und Waschbär abwichen. Trotzdem offenbar auch Adventivknospen vorkommen, lässt sich doch der grösste Teil der Drüsenformen auf der Grundlage der Adenomerentheorie erklären. Di- und Trimeren, ja sogar Polymeren verschiedenen Grades treten zahlreich auf (Abb. 17). Doch findet man auch oft unregelmässige, röhrenförmige, allerdings ziemlich kurze, bisweilen sich wiederholt teilende Endstücke und andererseits keilförmige, das Schleimzellenepithel

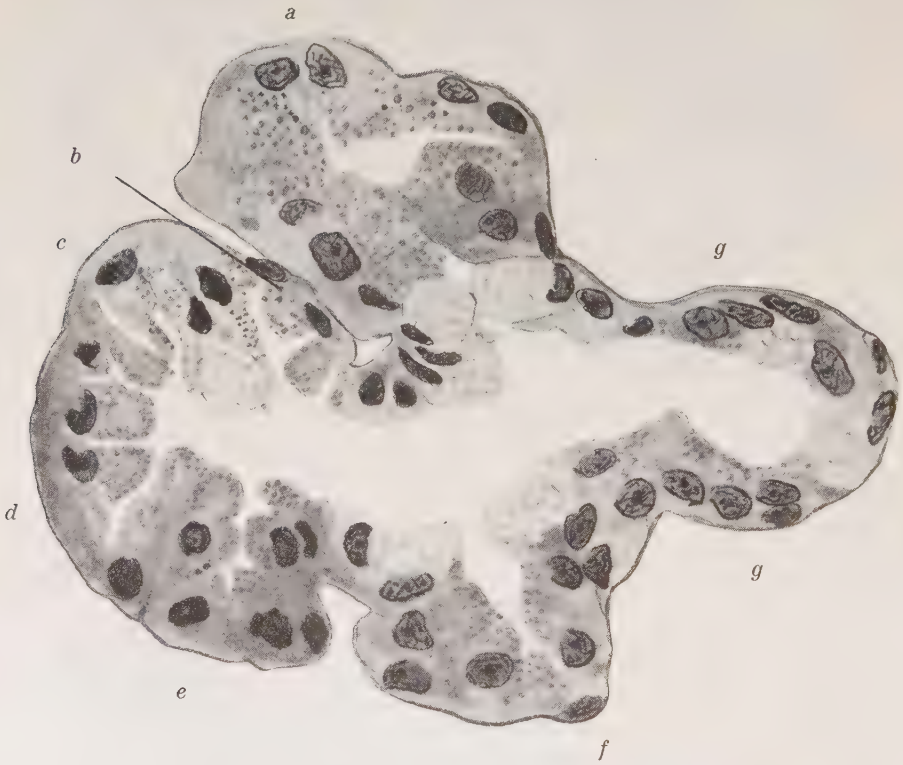

Abb. 17. 2 Mon. alter Hund. Trachea. Grösses Polymer. Die Anlagen a und f haben sich beinahe schon zu selbständigen Adenomeren differenziert, der Praeterminaltubulus ist eben in Bildung begriffen. Zwischen ihnen liegt ein wahrscheinlich 4 Anlagen umfassender Komplex, wo die Anlagen b und e ein wenig deutlicher differenziert erscheinen, jene durch verschleimte Trennungszellen, diese infolge halblatenter Faltung. g ihre Sekretion beginnende Schleimzellen, die wegen der erhalten gebliebenen Granula den regelmässig Mucinreaktion gebenden Eiweisszellen sehr ähnlich sind.
Technik: SCHAFFER, H.M.A. Vergrösserung 1000 ×.

unterbrechende, Sekretkapillaren enthaltende Eiweisszellgruppen. Eine dichotome Verzweigung der Drüsenrohre kam recht häufig vor, doch können sogar mehrere Zweige von derselben Höhe ausgehen.

Die Eiweisszellen sind durch ungewöhnlich deutliche Sekretkapillaren getrennt, wie Fuchs-Wolfring bemerkt. Nach Helly- und Orth-Fixierung sieht man in den Eiweisszellen gut erhaltene, mit Schaffers Lösung etwas schlechter fixierte, mit Azan blau, mit Mucikarmin rot, mit Thionin metachromatisch gefärbte Granula, die bedeutend kleiner waren, als die Eiweissgranula bei der Katze. In den oftmals sehr sekretreichen und einen abgeplatteten Kern enthaltenden Schleimzellen war das Sekret schlechter erhalten geblieben. Die den Schleimzellen am nächsten liegenden niedrigen Gangzellen und bisweilen die zu schleimzellenlosen Hauptstücken führenden Gänge zeigten in ihren Zellen einige kleine Schleimgranula oder eine schwach diffuse Schleimreaktion am Lumenrande. Die Lumina enthalten mit Azan wie die Granula gefärbtes, homogenes Sekret, sowie gelegentlich auch ein paar rote Klumpen.

In mehreren Eiweisszellen, aber auch in einigen sekretärmeren Schleimzellen fand man ein supranukleäres Golgi-Negativ und dazu ziemlich oft eine apikale und eine an die Golgi-Zone grenzende Granulagruppe. In Orth-Präparaten kamen mit Eisenhämatoxylin die Mitochondrien sehr deutlich zum Vorschein. In den vollen Schleimzellen waren sie spärlich, hauptsächlich in der Zellbasis vertreten und an Form kurze Stäbchen oder Körnchen. In den Eiweisszellen bestanden sie aus recht dicht liegenden, langen Filamenten, die mit kleinen Verdickungen am Ende oder in ihrem übrigen Verlauf ausgerüstet sein konnten. Freie Chondriosomengranula oder Granulareihen kamen selten vor. Das mit Sekretgranula gefüllte Gebiet im Zellapex enthielt keine Chondriosomen. In den Eiweisszellen hatten sich die Granula gelb oder schwarzbraun gefärbt, wodurch sie von den blau-

schwarzen Mitochondrien abwichen. Der Kern enthielt gewöhnlich zwei oder mehrere kleine Nukleolen.

Bei dem Hunde fand man auch Korbzellen, wenn auch nicht so zahlreich wie bei dem Waschbären.

5. Igel.

Das untersuchte Tier wurde im Frühling, ehe es aus seinem Winterschlaf erwacht war, getötet.

Die Trachea des Igels unterscheidet sich insofern von derjenigen der oben erörterten Fleischfresser, als der Muskel an der Innenfläche der relativ weit voneinander entfernten Knorpelenden inseriert, ganz wie beim Meerschweinchen. Die ziemlich zahlreichen Drüsen, die man in allen Schnitten fand, liegen ausser in dem vorderen Teil der Luftröhre grösstenteils in der weiten Pars membranacea, wo sie oft den Muskel durchbohren und sich ausserhalb desselben ausbreiten, wie FRANKENHÄUSER geschildert hat. Die meisten Drüsen fand man auch beim Igel im Kehlkopf (im unteren Teil), wo sie fast rein albuminös waren. In der Pars membranacea bildeten dagegen die Schleimzellen die Mehrzahl.

Nach der engen Mündungsöffnung verbreitern sich die Gänge allmählich zu geschlängelten, verästelten Rohren mit ziemlich weitem Lumen. Das Epithel ist anfangs sehr niedrig, isoprismatisch, hier und da Flimmerzellen enthaltend; nach und nach werden die Zellen höher, wölben sich kuppelförmig in das Lumen vor und beginnen, Schleimfarben anzunehmen. In den peripherischen Rohren treten bereits volle Schleimzellen mit zusammengedrücktem Kern auf (Abb. 18). Am Ende der Schleimrohre kommen GIANNUZZIsche Halbmonde vor. In einigen Drüsen schliessen sich die Eiweisszellknospen direkt an die fast ganz unverschleimten Gänge an, dabei gewöhnlich Acinusform besitzend. Ausser einfachen Acini findet man auch — allerdings in der Regel kurze — röhrenförmige Komplexe von Eiweisszellen, die sich mitunter bis dreimal nacheinander verzweigen.

Die Eiweisszellen waren durch deutliche Kapillaren getrennt. Sie haben eine ziemlich geringe Grösse, der Kern ist oft faltig, gerunzelt, mehrere Nukleolen enthaltend. Der Basalteil der Zelle

Abb. 18. Igel. Trachea (Pars membranacea). Allmähliche Verschleimung eines Ganges. Die indifferenten Zellen erscheinen im Bilde grau, die Schleimreaktion gebenden hellgrau, die Eiweissknospen dunkelgrau. a, b und c vollständig verschleimte Drüsenzweige. Bei d ganz in der Basis eines Gangstückes ein paar Schleimzellen. Der Drüsenzweig e, an den sich mehrere Eiweisszellknospen angeschlossen haben, ist dagegen nicht verschleimt. Die Verzweigung scheint eine dichotome zu sein und die Endstücke liegen hauptsächlich an den Rohrenden, nur einige Adventivknospen sind sichtbar. Technik: SCHAFFER, Azan. Vergrösserung 250 ×. Das Bild ist aus 8 Schnitten zusammengesetzt, deren Gesamtdicke 32 μ ausmacht.

zeigt deutlich eine sich mit Thionin und Hämalaun färbende Streifung, die von den Basallamellen herrührt. In den Zellen, die wenig Sekretgranula enthielten, war eine ähnliche Streifung auch oberhalb des Kerns sichtbar. Diese Supranukleärlamellen vereinigen sich häufig an der Seite des Kerns mit den Basallamellen. Die bei ZENKER-Fixierung gut erhaltenen Sekretgranula wurden mit Azan in den meisten Zellen blau. Doch gab es im Kehlkopf auch Zellen, ja sogar ganze Drüsenlappen, wo die gleich grossen Granula eine rote Farbe angenommen hatten. Mit H.M.A. wurden die entsprechenden Granula intensiv gelb, lichtbrechend, während beinahe farblose oder mit Mucikarmin tingierte Körnchen den azanblauen Granula entsprachen. Mit Thionin färbten sich weder die einen noch die anderen Sekretgranula. In REGAUD- und CHAMPY-Präparaten konnten Zellen mit azidophil gefärbten oder Mitochondrienfarben annehmenden Granula nachgewiesen werden. In einem nach SCHAFFER fixierten Stück aus der Luftröhrenmitte wurden alle Sekretgranula mit Azan blau; mit Mucikarmin wurde in einigen Zellen eine deutliche, mit Thionin eine undeutliche Schleimreaktion erhalten. Meistens sahen alle Granula in der Zelle ebenso aus, nur in REGAUD-Präparaten waren in der gleichen Zelle sowohl gefärbte als auch ungefärbte Granula nachzuweisen.

Es konnte an den früher erörterten Tieren festgestellt werden, dass die nach ZENKERS und anderen gewöhnlichen Fixierungen mit Azan blau werdenden Granula nach Chondriosomenfixierung sich rot färben und Mitochondrienfarben annehmen können. Somit ist es nicht gesagt, dass die nach REGAUD- und CHAMPY-Fixierung in solcher Weise gefärbten Granula den obenerwähnten nach ZENKER-Fixierung sich rot färbenden Körnchen entsprechen würden. Da die Zellen, in welchen letzterwähnte Granula vorkamen, überhaupt keine blauen Körnchen enthielten und da beide Granulaarten in den verschiedenen Zellen in recht schwankender Menge auftreten können, so ist es ziemlich wahrscheinlich,

dass diese eine besondere Zellart darstellen, worauf auch der Umstand hinweist, dass hier basophiles Material reichlicher vorhanden war, als in den mit Schleimfarben färbbaren Zellen. Im Lumen wurde jedoch kein rot tingiertes Sekret bemerkt. Man kann somit beim Igel rein albuminöse Zellen unterscheiden, welche den beim Meerschweinchen in den Pharynxdrüsen angetroffenen entsprechen.

Die Schleimzellen des Igels vertreten den gewöhnlichen Typ und können sogar sehr voll werden. In den leereren Zellen der grossen Gangrohre findet man bisweilen im Zellapex einen schalenförmigen, leeren Ausläufer. In vielen Zellen ist es möglich, eine zentrale und eine apikale Sekretgruppe zu unterscheiden.

In den unverschleimten isoprismatischen Gangzellen war der GOLGI-Apparat aus ein paar osmiophilen, sehr kurzen Balken im oberen Zellpol zusammengesetzt. In den etwas höheren, bereits verschleimten Zellen ist er grösser, korbähnlicher. Die vollen Zellen mit abgeplattetem Kern haben dagegen einen Apparat, der nach der Zellbasis verlagert und aus dünnen, zwischen den Granula verlaufenden, ein wenig zerstückelten Balken gebildet ist. In den Eiweisszellen gleicht er den bei der Katze gefundenen Apparaten. In volleren Zellen bildet er ein supranukleäres, weitmaschiges Netz, in leereren hat er die Gestalt von einzelnen, bisweilen längs der Seitenwände des Kerns basalwärts hinziehenden, miteinander zusammenhängenden Schlingen. Trotzdem sind die GOLGI-Apparate von recht schwankender Form, bisweilen gleichsam in getrennte Stücke zerfallen. In einigen Zellen sind die Apparatbalken doppelkonturiert.

Es ist schwer, die Mitochondrien zu untersuchen, weil die Zellen so klein sind. Sie bestehen hauptsächlich aus kurzen Stäbchen oder Filamenten. In den Eiweisszellen enthielt die apikale Sekretgruppe keine Chondriosomen, in ziemlich leeren Schleimzellen gab es weniger Chondriosomen am apikalen Rande und in der GOLGI-Gegend.

6. Maulwurf.

Im unteren Teil des Kehlkopfes gibt es hauptsächlich albuminöse Drüsen, in der Basis der Epiglottis mehr Schleimdrüsen. In ZENKER-Präparaten nach Azanfärbung zeigten die Eiweisszellen blaue Granula, mit Eisenhämatoxylin waren sie farblos.

7. Seehund.

Die untersuchten Seehunde *(Phoca foetida)* — ein ausgewachsenes Tier und ein Junges — gaben ungefähr die gleichen Bilder. Die Trachea enthält in verschiedenen Höhen überall sehr wenig Drüsen, in mehreren Schnitten überhaupt keine. Dagegen waren die Becherzellen im Epithel auffallend zahlreich. Die Drüsen liegen tief in der Submucosa. Die relativ schmalen, zweireihigen, in ihrem Anfangsteil oft Flimmer- und Becherzellen enthaltenden Gänge verwandeln sich allmählich in recht selten verzweigte Schleimrohre, die mitunter kleine Buchten zeigen. In solchen Ausbuchtungen und an den Schleimrohrenden haben die Zellen häufig die Form einer oben abgerundeten Pyramide, sodass die Zellapices etwas getrennt liegen. Diese Zellen enthalten in ihrem apikalen Teil zur Hälfte erhaltene kleine, Schleimfarben annehmende Granula (SCHAFFER-, Formalinfixierung), wogegen das Sekret in den Schleimzellen mehr netzförmig ist. Die besagten Zellen, oft aber auch die Schleimzellen, haben einen runden oder etwas zusammengedrückten Kern. Sie entsprechen wahrscheinlich albuminösen Zellen, obwohl eigentliche Sekretkapillaren nicht nachgewiesen werden konnten.

In der Trachea des Seehundes hatte sich Pars membranacea gar nicht entwickelt, und in Übereinstimmung damit fehlte auch der Luftröhrenmuskel.

8. Fledermaus.

In der Trachea der (mit Chloroform getöteten) Fledermaus, *Vesperugo borealis*, waren die Drüsen hauptsächlich auf den Kehlkopf und den allerobersten Teil der Luftröhre beschränkt. In den zahlreichen Schnitten aus dem mittleren Teil der Luftröhre wurden niemals Drüsen gefunden. Aber in der Gegend der Bifurkation und in den Bronchien kamen wieder, allerdings nur recht kleine, Drüsen vor. In der Luftröhre der Fledermaus inseriert der Muskel an der Innenseite der Knorpelenden.

Im Kehlkopf gibt es relativ zahlreiche Drüsen (Abb. 58). Ihrem Bau nach sind sie fast ausschliesslich Eiweissdrüsen. Das Epithel des Kehlkopfes enthält in grosser Menge durch eine breitere oder schmälere Öffnung mit dem Luftröhrenlumen in Verbindung stehende Buchten (die grösste war 260×110 μ, die Mün-

dungsöffnung 70 μ breit). Das anfangs typische dreireihige Epithel dieser Buchten wird am Boden derselben niedrig und zweireihig oder einschichtig, die Flimmerhärchen verschwinden und in einigen Zellen wird Schleimreaktion wahrgenommen. Zudem enthält das Epithel an dieser Stelle kleine, aus 2—3 oder mehreren Zellen zusammengesetzte Gruppen, deren Färbbarkeit der der Eiweisszellen entspricht. Bisweilen buchten solche Eiweisszellgruppen knospenförmig in das Bindegewebe vor, manchmal wiederum münden die eigentlichen schmalen Drüsenröhren in die Buchten, in ihrem Anfangsteil vor den Eiweisszellen einige Schleimzellen oder längere Reihen davon enthaltend; doch können die reinen Eiweissrohre auch direkt am Boden einer Bucht einmünden. Die Buchten können aber auch ganz klein sein und dann mehr den Gängen anderer Tiere ähneln; schliesslich kann man auch sehen, wie die Eiweisszellrohre direkt, ohne irgendwelche Erweiterung, in das Epithel münden, wobei sie jedoch in ihrem Anfangsstück oft einige Schleimzellen als rudimentäre Schleimröhre enthalten. Die Schleimschläuche waren also immer recht unbedeutend. Mitunter fand man statt ihrer unverschleimtes, niedriges Epithel. An diese »Praeterminaltubuli« schlossen sich die Eiweisszellendstücke an, sofern sie nicht direkt in das Epithel mündeten. Die Endstücke waren acinus- oder tubulusförmig, häufig verzweigt. Der längste unverzweigte Eiweisszelltubulus, den ich gesehen habe, war 75 μ lang und 22 μ breit, doch kamen auch in seinem Verlauf ein paar ganz kleine Ausbuchtungen vor. Verzweigte Tubuli konnten bis 130 μ lang werden. Es wurde oft die Beobachtung gemacht, dass die Sekretkapillaren sich in den Eiweisszellenkomplexen nur am Tubulusende entwickelt hatten, während man sie in den zentralen Lumina überhaupt nicht fand (vgl. dasselbe beim Meerschweinchen auf Seite 94).

Die obenbeschriebenen, recht eigentümlichen Drüsenformationen können nicht mit Hilfe der typischen Adenomerenbildung,

wohl aber an Hand der Adventivknospentheorie erklärt werden. Man kann jede Bucht, an deren Boden das normale Respirationsepithel verändert erscheint, als eine Drüse, in erster Linie als ein Gangstück betrachten, an welches zahlreiche Adventivknospen sich angeschlossen haben, die zum Teil vielleicht wie die Endknospen mittels dichotomer Teilung weiter entwickelt worden sind oder, vielleicht einfach fortwachsend, längere Tubuli gebildet haben. Die Buchten entsprechen somit den Drüsengängen anderer Tiere, wie auch OPPEL sie auffasst (1905).

HEIDENHAIN beschreibt (1921) in den Gl. dorsales nasi ebenfalls sehr ungleich grosse, von zwei Zellen umfassenden bis zu vielverzweigten grösseren Drüsen und zieht daraus den Schluss, dass diese Drüsen ursprünglich aus einer einzigen Mutterzelle im Epithel hervorgegangen sind. Er schreibt darüber wie folgt: »Demnach gilt auch für die Einzeldrüsen als Ganzes das Prinzip der monozellulären Entstehung, und es würde daraus folgen, dass die embryodynamische Potenz der Gangepithelien und der Epithelien der Nasenhöhle in bezug auf die Hervorbringung der Drüsenschläuche, ob es sich nun um Einzeldrüsen oder Zweige von solchen handelt, ganz und gar die gleiche ist». Die Adventivknospen und die aus ihnen entstehenden Drüsenzweige können somit als aus dem Gangepithel entstandene »Einzeldrüsen» aufgefasst werden. Auch in den Larynxdrüsen der Fledermaus kommt die monozellulare Entstehung der Drüsen und Drüsenzweige ziemlich deutlich zum Vorschein, da man sämtliche Übergangsformen von einigen Zellen umfassenden Drüsen im Epithel oder Gang bis zu grösseren Drüsenformationen antrifft.

Die Übereinstimmung zwischen den Gang- und den Tracheaepithelien äussert sich nicht allein in der Erzeugungsfähigkeit der Drüsen, sondern auch im Bau der Gänge, die sich bei der Fledermaus nur durch das einschichtige Epithel an ihrem Boden von den einfachen Epithelbuchten unterscheiden. Auch bei anderen Tieren zeigt

sich dieselbe Übereinstimmung im Auftreten des Flimmerepithels an der Mündung der Gänge und bisweilen auch weiter vom Tracheaepithel und in der Verschleimungsfähigkeit der Gänge, dem Auftreten der Becherzellen im Epithel entsprechend (bemerkenswert sind die Ausläufer in den Schleimzellen, die der Pfropfbildung in den Becherzellen entsprechen dürften). Die grossen Gangerweiterungen, z.B. bei Katze und Fledermaus, können auch nicht für von den Adenomeren geschiedene Praeterminaltubuli erklärt werden, weshalb ihre Entstehung eine andere sein muss. Da die Adventivknospen mit den Drüsen im Larynxepithel gleichwertig sind, kann eine solche enthaltende Drüse als »Drüsenkolonie» gelten, und die Gangerweiterung entspräche dem Tracheaepithel zwischen den verschiedenen Drüsenanlagen. Die eigentlichen Praeterminaltubuli würden sich dagegen aus den Basalteilen der Adenomeren entwickeln, wie früher dargelegt worden ist (S. 12). Somit gäbe es einen Unterschied zwischen der Entstehung der Gangerweiterungen und derjenigen der eigentlichen Schleimrohre. Das Auftreten von Adventivknospen anderswo als in den Gangerweiterungen, z.B. in den Schleimrohren, kann aber nicht als eine Drüsenkolonie in dem von mir gebrauchten Sinn erklärt werden, sondern dürfte der Ausdruck einer nicht gesetzmässigen Differenzierung im Drüsensystem sein, wie HEIDENHAIN annimmt.

Auch in bezug auf ihren Bau weichen die *Eiweisszellen* von denjenigen anderer Tiere ab. Die Sekretkapillaren sind in der Regel sehr breit, erreichen jedoch nur ein Drittel der Zellhöhe und haben die Form eines Trichters. Der Kern ist rund oder etwas zusammengedrückt und enthält gewöhnlich in seiner Mitte ein Kernkörperchen; oft findet man dort mit Eisenhämatoxylin kleine Granula in der heller gefärbten Grundsubstanz. Mitunter kommen im Kern einzelne kleinere Nebennukleolen vor. Im basalen Teil der Zelle kann man eine Thionin und Pyronin sehr stark annehmende Substanz unterscheiden, die jedoch keine deutliche Lamel-

len- oder Filamentenstruktur aufweist. Nach SCHAFFER-Fixierung findet man in den Zellen meistens ziemlich reichlich einigermassen schlecht erhaltene, ziemlich grosse Sekretgranula, die mit Azan dunkelblau, mit Mucikarmin deutlich graurötlich, mit EHRLICH-BIONDI blau, mit Hämatoxylin-Eosin blaugraurötlich, mit Eisenhämatoxylin grau werden, kurz gesagt, sich mit den Mischfarben von Schleim- und rein albuminösen Granula färben. Mit Thionin färbten sie sich stark metachromatisch, aber nicht wie in Schleimzellen und Knorpel und in den Eiweisszellen bei anderen Tieren violett oder rot, sondern intensiv braunrot. Die Metachromasie der Granula unterschied sich auch in der Beziehung von der bei anderen Tieren angetroffenen, dass sie mit allen Farbkonservierungsmethoden recht gut erhalten blieb. Auch mit Methylgrün-Pyronin nahmen die Granula, im Gegensatz zu den Schleimgranula, kräftig Pyronin an. Da jeder Schnitt nur vereinzelte Schleimzellen enthielt, versteht es sich von selbst, dass die Schleimfärbung in den Eiweisszellen nicht davon abhängen kann, dass sie vom Schleim der Schleimzellen durchtränkt worden wären, wie es nach TAKAGIS Vermutung in der Gl. mandibularis der Katze der Fall sein soll. In den Eiweisszellenacini konnte im Lumen nach Art der Granula sich färbendes Sekret nachgewiesen werden.

In den *Schleimzellen* ist das Sekret netzförmig und färbt sich mit Mucikarmin leuchtend rot, mit Thionin nur sehr schwach rötlich, mit Methylgrün-Pyronin grünlich.

Die Luftröhrendrüsen bei der Bifurkation enthielten nur ein paar winzig kleine Acini.

9. Kaninchen.

Es wurden drei Individuen untersucht.

Die Luftröhre des Kaninchens enthält nur wenig Drüsen. In den meisten Schnitten kamen solche überhaupt nicht vor. Die Drüsen liegen an der vorderen Wand, die eine oder andere dicht unterhalb des Kehlkopfes auch in der

Pars membranacea. (Der Muskel inseriert an der äusseren Fläche der Knorpelenden.) Bei der Bifurkation kamen ziemlich viel Drüsen vor.

Im Kehlkopf findet man oberhalb der Stimmbänder hier und da kleinere Drüsenpakete, die ungefähr ebenso viel Eiweiss- wie Schleimzellen enthalten. In der laryngealen Schleimhaut der Epiglottis gewahrt man vereinzelte Drüsen, an der Medialseite des Arytaenoideaknorpels desgleichen. Lateralwärts des letztgenannten und des M. vocalis gibt es grosse, fast ausschliesslich Schleimzellen enthaltende Drüsengruppen, ganz wie beim Meerschweinchen. Ob dieselben in den Pharynx oder die Trachea mündeten, ging nicht aus den Präparaten hervor. Im unteren Teil des Kehlkopfes bilden die Drüsen sehr kompakte Pakete, sind fast nur aus Eiweisszellen zusammengesetzt und liegen, wie FUCHS-WOLFRING bemerkt, unmittelbar unter dem Epithel, welches infolgedessen bei den Drüsen oft ein wenig in das Lumen aufragt, einen Höcker in der Luftröhrenwand bildend.

Auch bei einem neugeborenen Kaninchen wurden nur sehr wenige Drüsen in der Trachea angetroffen.

Die Gänge sind anfangs schmal, um allmählich etwas breiter zu werden. Ihr Epithel ist niedrig und zweireihig, verwandelt sich aber später in hohes Schleimzellenepithel. Am Ende der Schleimrohrzweige findet man gewöhnlich halbmond- und sichelförmige Endstücke; oft sind dieselben jedoch ziemlich grosse, röhrenförmige, verzweigte Komplexe. Bisweilen gehen von den Gängen nach beiden Seiten Eiweisszellknospen aus, das Bild adventiver Verknospung darstellend. Wie FUCHS-WOLFRING beschrieben hat, kommen häufig auch fast reine Eiweisszelldrüsen vor. Einmal konnte ich im oberen Teil des Kehlkopfes beobachten, wie ein von einem Eiweissendstück ausgehender schmaler, unverschleimter Gang sich plötzlich etwas verbreiterte und die Zellen hochprismatisch wurden. Der Kern war in die Zellmitte gerückt und unterhalb desselben hatte sich die Zellbasis mit Granula- und Stabreihen gefüllt, sodass die Zellen den in Speicheldrüsen vorkommenden Streifenstückzellen vollkommen ähnelten. Diese interessante Anomalie verstärkt die Ansicht von der nahen Verwandtschaft zwischen Luftröhren- und Speicheldrüsen.

Die *Eiweisszellen* sind durch sehr deutliche Sekretkapillaren, die etwa 2/3 der Zellhöhe erreichen, voneinander getrennt. Der Zellkern war rund und enthielt zwei oder mehrere kleine Nukleo-

len. Im apikalen Teil der Zelle fand man kleine Sekretgranula, die mit HELLY gut, mit ZENKER- und SCHAFFER-Fixierung ziemlich schlecht, mit »Susa» beinahe gar nicht erhalten geblieben waren und sich mit Azan blau, mit Mucikarmin zuweilen rot färbten. Nach LANGLEYS Osmiumdampffixierung wurden die meisten Granula mit Azan blau, in ein paar Zellen jedoch rot. Doch fand ich einmal nach HELLY-Fixierung einen ausschliesslich azanrote Granula enthaltenden Acinus. Mitunter sind die Granula in eine supranukleäre und eine apikale Gruppe geteilt. In der Zellbasis und bisweilen oberhalb des Kerns sind basophile, gleichgerichtete Fasern sichtbar, den Basal- und Supranukleärlamellen ZIMMERMANNS entsprechend. Die GOLGI-Apparate bestanden aus zusammenhängenden, weitmaschigen Schlingen über dem Kern, doch senkten sie sich bisweilen längs der Kernseiten zur Basis hin.

Die *Schleimzellen* sind in der Regel relativ sekretvoll und ihr Kern ist oft zusammengedrückt. Manchmal kann man wahrnehmen, wie das Sekret der Schleimzellen in eine zentrale und eine apikale Gruppe geteilt ist. Die sie trennende Protoplasmazone tritt meistens recht deutlich hervor. Der GOLGI-Apparat entspricht vollständig dem Gebiet der supranukleären Sekretanhäufung. In leereren Zellen erscheint er als ein grosses, weitmaschiges Netz, welches, über dem Kern gelegen, bis in den Zellapex hinaufreicht. In Zellen, die reichlicher Sekret enthalten, ist er in basaler Richtung verlagert und niedriger. Das die Sekretzonen scheidende Protoplasma ist in dieser Phase im Schwinden begriffen. In den vollen Zellen, deren Sekretgruppen vollständig verschmolzen sind, bilden einige von der Zellbasis zwischen die Granula eindringende, geschlängelte und anastomosierende Fasern den GOLGI-Apparat.

10. Maus.

Das Material umfasst drei weisse Mäuse, die durch einen Schlag gegen den Hinterkopf getötet wurden.

Die meisten Drüsen befanden sich im Kehlkopf, vor allem in seinem unteren Teil, der Cart. cricoidea entsprechend, wo mit Ausnahme der Rück-

wand die ganze Submucosa von einer zusammenhängenden Drüsenschicht erfüllt war. Höher im Kehlkopf fand ich Drüsengruppen an der Vorder- und Medialseite der Cart. arytaenoidea sowie einen grösseren Drüsenhaufen auf der Trachealseite rings um die Basis der Epiglottis. Bei den Stimmlippen gab es keine Drüsen. In der Trachea waren die Drüsen sehr klein, nur den einen oder anderen Tubulus umfassend, doch kamen Drüsen in beinahe allen Schnitten vor. Ihre Anzahl nahm nach unten hin etwas ab und in der Bifurkation war keine Vermehrung derselben wahrzunehmen. Meistens hatten sich die Drüsen im vorderen Teil der Trachea angeordnet; namentlich im unteren Teil fand man aber Drüsen auch in der Pars membranacea und an den Seitenwänden. Schleim- und Eiweisszellen konnten nicht allein in den Kehlkopf-, sondern auch in den Luftröhrendrüsen unterschieden werden. (Der Muskel inserierte an der Aussenfläche des Knorpels sehr nahe dem Ende desselben.)

Was die Art der Drüsen anbelangt, so sind sie hauptsächlich aus Eiweisszellen zusammengesetzt. Die Gänge mit enger Mündung sind mit zweireihigem Epithel bekleidet, welches recht weit (einmal 90 μ weit) in der Hauptsache aus Flimmerzellen besteht. Auf einigen Stellen findet man zwischen ihnen indifferente Prismazellen, in welchen nach und nach Schleimgranula aufzutreten und die Apices in das Lumen vorzubuchten beginnen. Dadurch wird der Gang zu einem schmalen Schleimrohr, an welches sich die Endstücke anschliessen. Die vollsten Schleimzellen befinden sich an dem peripherischen Ende der Schleimrohre. An die Gänge mit relativ weitem Lumen können sich die Endstücke der Eiweisszellen schon unmittelbar anschliessen (Abb. 19). Es wurden auch Gänge angetroffen, die fast gar keine Schleimreaktion gaben. Die Eiweissendstücke hatten eine recht schwankende Form; die mit den vollen Schleimrohren verbundenen waren mehr halbmondförmig, sonst waren sie Acini, oft auch mehrere Mal verzweigte, grosse Röhrenkomplexe (Abb. 19), wo zwischen den einzelnen Knospen keinerlei Trennungszellen vorkamen. Im Gegensatz zum Ganglumen war das Endstücklumen immer sehr schmal und zwischen den Zellen konnten überall Sekretkapillaren festgestellt werden.

Es ist offenbar, dass die Drüsenendstücke bei der Maus wenigstens in gewissem Grade zu Längenwachstum neigen. Ausser End-

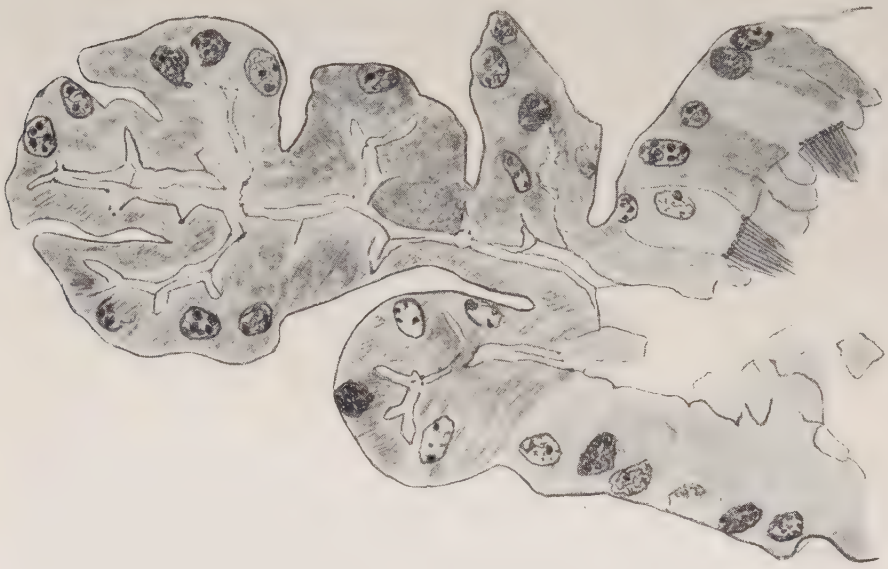

Abb. 19. Maus. Kehlkopf. Von einer Gangerweiterung ausgehendes 6-teiliges Polymer. In dem Gang zwischen den Flimmerzellen leere oder sekretarme Schleimzellen. Im Endstück haben sich keine Trennungszellen entwickelt. Kittleisten und Sekretkapillaren treten deutlich hervor. Ähnliche Polymeren werden bei der Maus ziemlich oft beobachtet. Technik: ZENKER, Eisenhämatoxylin. Vergrösserung etwa 900 ×.

knospen findet man auch Bilder, die auf Adventivverknospung hinweisen.

Die die *Eiweisszellen* trennenden Sekretkapillaren sind recht weit und reichen bis in die Nähe der Zellbasis. Ihr Verlauf ist gerade und gewöhnlich unverzweigt und sie liegen immer interzellular, denn längs der Kapillaren verlaufen regelmässig 2—4 Kittleisten, je nachdem, zwischen wie vielen Zellen die Kapillare sich jeweils befindet.

Die Zellen haben eine pyramidische Form und enthalten einen runden Kern, in welchem stets mehrere (gewöhnlich 2—5), häufig wandständige Nukleolen vorkommen. In den Zellen lassen sich in der Basis und oftmals auch in der supranukleären Zone stark basophil gefärbte, gleichgerichtete Fäden unterscheiden (Abb. 69). In Zellquerschnitten sind sie ebenfalls fadenförmig und dürften somit in Wirklichkeit Lamellen sein, wie

Zimmermann gezeigt hat. Bisweilen beobachtet man die von Saguchi und Aunap beschriebene konzentrische Gruppierung der Lamellen um den Kern herum. Es ist bemerkenswert, dass die Basallamellen sich mit Thionin metachromatisch färben, was auch bei anderen Tieren beobachtet wurde. Der apikale Teil der Zelle war gewöhnlich mit gut erhaltenen Sekretgranula gefüllt (Fixierung: Zenker, Champy). In Zellen mit einem supranukleären Lamellensystem erschienen die Sekretgranula in zwei Gruppen geteilt: eine unmittelbar über dem Kern befindliche, in welchem Gebiet auch das Golgi-Negativ sichtbar war, und eine apikale, durch die supranukleäre Lamellenzone von der vorigen getrennt. In Zenker-Präparaten wurden die Granula mit Azan blau; doch fand man in den Zellen von ein paar Tubuli nur intensiv rotgefärbte Granula, die sich auch bei Färbung mit Hämatoxylin-Eosin azidophil zeigten. Mit H.M.A. und anderen Mucikarmin- und Muchämatinfärbungen gaben einige Zellen eine sichere Schleimreaktion, mit Thionin färbten sie sich zum Teil vielleicht auch metachromatisch. Einige Eiweisszellen gaben auch mit Bismarckbraun Schleimfärbung, aber nicht mit Delafields Hämatoxylin. Mit Eisenhämatoxylin wurden die Granula gelb. In Champy-Präparaten färbten sich die meisten Eiweisszellgranula mit Azan rot, nach dem Verfahren von Nassonov-Kull ebenso.

Auch die *Schleimzellen* liessen in sekretarmen Zellen deutlich eine zentrale und eine apikale Sekretgruppe unterscheiden, welche letztere oft den zungenförmig in das Lumen vorbuchtenden Apex erfüllte. Es konnte nicht sicher festgestellt werden, dass die Ausläufer sich abgelöst hätten und in das Lumen ausgetreten wären. In den peripherstenTeilen des Schleimrohrs waren die Zellen oft voll und die Sekretgruppen vollständig verschmolzen. Auch in den Schleimzellen konnte, wenn sie etwas leerer waren, basophile Substanz undeutlich wahrgenommen werden. Viele Schleimzellen enthielten bei Azanfärbung dunkelblaue, eckige Granula, — wahrscheinlich nur besser erhaltenes Sekret (vgl. S. 135).

Das *Sekret* im Lumen nimmt in der Regel Schleimfarben an; mit Azan wurde das von den Eiweisszellen abgesonderte Sekret dunkler blau als dasjenige der Schleimzellen. Nach H.M.A. färbte es sich in den Endstücken in der Mitte des Lumens mit Aurantia, an den Rändern mit Mucikarmin. Manchmal fand man auch mit Azan violettes, mit Eisenhämatoxylin schwarzgraues Sekret. In den Luftröhrendrüsen konnte bisweilen eine stark azidophile, geschrumpfte Masse, augenscheinlich gestautes Sekret, im Lumen beobachtet werden.

Besprechung der Ergebnisse.

Die Luftröhren- und Kehlkopfdrüsen bei verschiedenen Tieren und Tiergruppen.

Eine gemeinsame Eigenschaft für alle untersuchten Tiere ist die grosse Anzahl der Drüsen im Kehlkopf, während sie in der Luftröhre bedeutend schwankt. Unter meinen Versuchstieren besass die Katze die meisten Drüsen in der Trachea, der zweite in der Reihenfolge war der Waschbär; Hund und Igel haben ungefähr ebenso viel Drüsen; sehr gering ist ihre Anzahl bei Maus, Kaninchen, Seehund, Meerschweinchen und Fledermaus, was der Mitteilung FRANKENHÄUSERs vollkommen entspricht. Bei vielen Tieren nahm die Drüsenzahl gegen den unteren Teil der Trachea hin ab, um in der Bifurkation etwas zuzunehmen (Katze, Meerschweinchen, Fledermaus, Kaninchen), ein Umstand, den BRITES (1930) auch bei menschlichen Feten bemerkt hat. Lediglich eine Verminderung der Drüsenzahl wurde beim Waschbären, nach PAULS Untersuchungen beim Schwein und nach BAUERSACHS bei der Ziege gefunden.

Bei den Tieren der gleichen Säugetierordnung ist nicht allein in der Drüsenzahl, sondern auch in mancher anderen Hinsicht im Bau der Trachea und ihrer Drüsen eine Gleichförmigkeit wahrzunehmen. Die Fleischfresser, in deren Trachea die Knorpelenden übereinanderliegen, während der Muskel an der äusseren Knorpelfläche inseriert, haben in der Pars membranacea wenig, in der Vorderwand dagegen viel Drüsen. Namentlich bei der Katze und dem Waschbären enthalten die Drüsen zahlreiche Adventivknospen. Im Verhältnis zu den Eiweisszellen bilden die Schleimzellen die Minderzahl, sind in der Regel wenig schleimhaltig und

mit Ausläufern versehen. Die Eiweisszellenkomplexe sind acinusförmig, Halbmond- und Sichelformen kommen selten vor. In den Kernen gibt es nur ein oder zwei Kernkörperchen. Korbzellen sind reichlich vertreten. Die Drüsen des Hundes weichen ein wenig von den vorigen ab, indem die Schleimzellen voller sind und die Eiweissstücke hauptsächlich aus Endknospen bestehen; doch bilden auch hier die Eiweisszellen die Mehrzahl.

Bei den untersuchten Nagetieren findet man Drüsen beinahe nur im vorderen Teil der Luftröhre, ausnahmsweise in der Pars membranacea — der Muskel inserierte beim Meerschweinchen an der Innenseite der Knorpel, bei Maus und Kaninchen nahe der Spitze, aber an der Aussenseite. Der Drüsenbau schwankt beträchtlich; bald sieht man zahlreiche lange Schleimrohre, bald sind die Drüsen beinahe nur aus Eiweisszellen zusammengesetzt. Die Endstücke haben eine sehr schwankende Form. Die Schleimzellen sind häufig voll und breit. Die Eiweisszellkerne enthalten mehrere, oftmals wandständige Nukleolen. Ausnahmsweise werden auch rein albuminöse neben Schleimreaktion gebenden Eiweisszellen angetroffen.

Einen dritten, dem der Nagetiere verwandten Typ vertritt die Trachea des Igels, wo die Pars membranacea breit ist und der Muskel relativ weit von den Knorpelenden entfernt an deren Innenfläche inseriert. Die Drüsen sind in grosser Anzahl sowohl an der Vorder- wie an der Rückwand angeordnet. Bald enthalten sie fast nur Eiweisszellen, bald grosse, volle Schleimrohre. Die Eiweisszellkerne sind faltig und enthalten mehrere Kernkörperchen. Rein albuminöse Zellen kommen ziemlich zahlreich vor. Auch die Speicheldrüsen der Insektenfresser und der Nagetiere sind nahe verwandt, wogegen ihr Bau bei den Fleischfressern bedeutend von demjenigen der vorerwähnten Tierordnungen abweicht.

Die Drüsen der Fledermaus waren meistens albuminös, die Schleimrohre ganz kurz oder überhaupt nicht vorhanden. Der Muskel inserierte an der Innenseite der Knorpelenden.

In der Luftröhre des Seehundes, wo Pars membranacea gänzlich fehlt, waren die Drüsen spärlich vertreten und hauptsächlich Schleimzellen enthaltend.

Die Zelltypen und die Beschaffenheit ihrer Sekrete.

Bei allen untersuchten Tieren zeigten sich die Luftröhren- und Kehlkopfdrüsen recht ähnlich, im Gegensatz zu den Speicheldrüsen, welche bei den verschiedenen Tierfamilien grosse Unterschiede aufweisen, die vielleicht mit der Verschiedenheit der genossenen Nahrung zusammenhängen. In den Luftröhrendrüsen sämtlicher Tiere konnten Schleim- und Eiweisszellen unterschieden werden; die Existenz der letzteren beim Seehund war freilich infolge der schlechten Fixierung ein wenig unsicher. Die Gangzellen sind den Schleimzellen sehr nahe verwandt und können wahrscheinlich in diese übergehen.

In den *Eiweisszellen* findet man Sekretgranula, die sich mehr oder weniger wie Schleim färben. Bei sämtlichen Tieren wurden sie nach üblichen Fixierungen mit Azan blau. Mit Mucikarmin, Muchämatin wie auch mit Thionin und anderen Schleimfarben war die Untersuchung oft schwieriger, weil man bei diesen Färbungen nicht immer sicher entscheiden konnte, ob eine gewisse Schleimreaktion gebende Zelle eine Schleim- oder Eiweisszelle war. Doch konstatierte man in den Eiweisszellen nach SCHAFFER- und Formalinfixierung meistens eine sehr deutliche Schleimreaktion mit Mucikarmin, mit Thionin desgleichen (ausser beim Igel). Sehr intensiv waren die Schleimfärbungen bei der Fledermaus, die jedoch bei Thionin-Metachromasie einen abweichenden bräunlichen Farbenton aufwies. In den nach ZENKER, HELLY und ORTH fixierten Präparaten konnte dagegen nur in einem Teil der Zellen in der Regel eine deutliche Mucikarminfärbung oder Metachromasie festgestellt werden. Die deutlichste Schleimfärbung fand man nach diesen Fixierungen in den Eiweisszellen des Meerschweinchens und beim Hunde; schwächer, aber doch sicher,

war sie bei Waschbär, Katze, Kaninchen und Maus. Am unsichersten blieb sie beim Igel, wo die Schleimreaktion sich nur auf einige Zellen beschränkte. In H.M.A.-Präparaten wie auch mit Hämatoxylin-Eosin zeigten die nicht mit Mucikarmin färbbaren Granula keine besondere Affinität zu Hämalaun oder Hämatoxylin, andererseits auch nicht zu Aurantia oder Eosin, sondern blieben beinahe ungefärbt, weshalb man sie oft in diesen Präparaten nicht von dem übrigen Zytoplasma unterscheiden konnte. Das Lumensekret in den Endstücken wurde ebenfalls oft mit Azan blau und nahm auch gewissermassen andere Schleimfarben an.

Eine Färbung, die von den nach obigen Fixierungen erhaltenen abwich, fand man in CHAMPY-, KOLSTER- und REGAUD-Präparaten, wo also die Stücke einer Chromierung unterworfen gewesen waren, aber auch in nicht chromierten CHAMPY-Osmiumpräparaten. Mit Azan konnten hier auch rotgefärbte Granula bei Katze, Igel und Maus in den meisten, bei Meerschweinchen, Waschbär und Kaninchen nur in wenigen Zellen beobachtet werden. Mit Mitochondrienfarben färbten sich in diesen Zellen die Granula zum Teil nach Art der Chondriosomen. Mit Mucikarmin und Thionin färbten sich die Eiweisszellen nicht, nur in CHAMPY-Präparaten einige. Ebensolche Zustände fand man beim Meerschweinchen in der Mandibulardrüse, wo die Granula mit Azan nach HELLY-Fixierung blau wurden, nach KOLSTER-Fixierung dagegen in einigen Zellen blau, in anderen rot oder sowohl blau wie rot. Doch konnte in diesen Zellen nach keiner der benutzten Fixierungen mit Mucikarmin färbbare Substanz nachgewiesen werden.

Ausser Zellen der obenbeschriebenen Art fand man bei Igel, Kaninchen und Maus (bei dem letztgenannten Tier nur einzelne Tubuli) sowie in den Pharynxdrüsen des Meerschweinchens typische Eiweisszellen. Die darin enthaltenen Granula wurden nach allen Fixierungen mit Azan rot. Ausserdem färbten sie sich sehr intensiv mit allen azidophilen Farben, beispielsweise mit Eosin und Aurantia, und waren stark

lichtbrechend. Die Zellen des Waschbären enthielten in ihren Basalteilen Granula, die grösser waren als gewöhnliche Sekretkörnchen und sich mit allen Fixierungen azidophil erwiesen. Auch PAUL konnte beim Schwein zweierlei Eiweisszellen nachweisen; die einen enthielten mit Eosin färbbare Granula und in den anderen färbte sich das Sekret teils mit Mucikarmin, teils mit Eosin. Nach FRANITCHEVITH nahmen die Eiweisszellen beim Menschen dagegen nur Mucikarmin an.

Beinahe alle Eiweisszellen in den Luftröhren- und Kehlkopfdrüsen gehören somit zur grossen Gruppe der Schleimreaktion gebenden Eiweisszellen. Wie aus dem obigen ersichtlich, ist jedoch die Schleimreaktion in hohem Grade abhängig von der Fixierung. Dieser Umstand ist im allgemeinen nur von den Amerikanern beachtet worden. BENSLEY konnte in trophochromen Zellen mit Thionin, Mucikarmin u.dgl. weder nach Sublimat- noch nach ZENKER-Fixierung, wohl aber nach Verwendung der Mischungen von ORTH und KOPSCH eine Schleimreaktion nachweisen. COHOE dagegen beobachtete Schleimreaktion nach Fixierung mit KOPSCH-BENSLEY und Formalin. Meistens wurden die bei Mucikarmin- und Thioninfärbung gefundenen Schleimreaktionen in den Eiweisszellen bei formalinhaltigem Material beschrieben. In den Luftröhrendrüsen kommt mit Azanfärbung die »Schleimreaktion» bei allen Fixierungen, in geringerem Grade jedoch bei Mitochondrienfixierung zum Vorschein. Ausserdem konnte ich mit Mucikarmin und Thionin nicht allein nach formalinhaltigen Fixierungen, sondern auch nach ZENKER eine Schleimreaktion feststellen; das gelang mir aber nicht in REGAUD- und KOLSTER-Präparaten, wo übrigens auch das Mucin in Schleimzellen oft beinahe farblos ist.

In der Gruppierung ZIMMERMANNS würden also die Eiweisszellen der Trachealdrüsen der amphitropen, bei Meerschweinchen, Hund und Seehund vielleicht beinahe der muko-serösen Gruppe angehören, da die Mukoidreaktion in den betreffenden

Granula eine sehr regelmässige war. Doch ist es schwer, die ZIMMERMANNsche Gruppeneinteilung anzuwenden, weil sie nicht die Einwirkung der verschiedenen Fixierungen auf die Färbung berücksichtigt. Auf der Grundlage der CHAMPY- und KOLSTER-Präparate muss man auch die Drüsen des Meerschweinchens zu den amphitrope Zellen enthaltenden zählen, weil das Sekret der typischen Schleimzellen sich auch nach jenen Fixierungen mit Schleimfarben färbt. Dennoch weichen in den Luftröhrendrüsen sämtlicher Tiere die Eiweisszellen als eine besondere Gruppe von den anderen als amphitrop betrachteten Zellen ab, wie etwa von den Mandibularzellen des Menschen (ZIMMERMANN), des Pferdes (SARKKILA), des Rindes, der Ziege und des Schafs (ZIEGLER), wo man (nach den üblichen Fixierungen) mit Azan sowohl blaue als auch rote, nach H.M.A. ebenfalls ausser mit Mucikarmin auch mit Hämalaun intensiv färbbare Granula unterscheiden kann, wogegen in der Trachea die keine Schleimreaktion gebenden Körnchen der Eiweisszellen nach H.M.A. beinahe ungefärbt bleiben oder nur schwach Aurantia annehmen. Ausnahmsweise findet man freilich auch in den Luftröhrendrüsen die eine oder andere rein albuminöse Zelle, wie schon früher erwähnt worden ist.

Ausser den Sekretgranula benutzt ZIMMERMANN als Merkmal bei seiner Einteilung die basophile Substanz, der ich für meinen Teil keine allzu grosse Bedeutung zuschreiben möchte. In einer sonst dermassen einheitlich gebauten Gruppe, wie die oben untersuchten Eiweisszellen in den Trachealdrüsen bilden, schwankt die basophile Materie in ziemlich hohem Grade. Am deutlichsten war sie bei Maus, Igel und Kaninchen. Bei Meerschweinchen, Katze und Hund fehlte sie fast ganz. FRÄNITCHEVITH beschrieb Basalfilamente in den Luftröhrendrüsen des Menschen. Ausser Basalfilamenten findet man supranukleäre Substanz bei Igel, Maus, Kaninchen, sehr undeutlich bei anderen Tieren, und zwar hauptsächlich nur in sekretleereren Zellen. Wir finden also, dass

das supranukleäre »Lamellensystem» nicht lediglich auf die muko-serösen Zellen beschränkt ist, sondern auch in den amphitropen vorkommt. Nach STORMONT wird basophile Substanz, obschon in geringerer Menge, auch in den Schleimzellen angetroffen. Eine Andeutung davon konnte auch ich in den Schleimzellen des Meerschweinchens sehen.

Es erübrigt noch zu entscheiden, wieviel Gewicht auf die in den Eiweisszellen auftretende Schleimfärbung gelegt werden soll. Wie auf Seite 22 erwähnt, kann keine der Schleimfarben als für den Schleim spezifisch gelten. Nach v. MÖLLENDORFFs Färbungstheorie sollte die metachromatische Färbung des Thionins von der Niederschlagfärbung abhängen, die nichts anderes nachweist, als das Vorhandensein kolloidaler anodischer Substanz an der betreffenden Stelle. Eine Niederschlagfärbung wird nicht nur in Schleim, Knorpel und Mastzellengranula, sondern auch im Kern, im Chromatin und an der Nukleolenoberfläche gefunden. In Übereinstimmung mit v. MÖLLENDORFFs Theorie steht auch die von mir gesehene Metachromasie in den Basallamellen, wo sie viel deutlicher ist, als in dem ziemlich schwach metachromatischen Kern. Auffallend ist auch ihr stark brauner Farbenton im Eiweisszellsekret der Fledermaus, der ebenfalls darauf hinweist, dass sich hinter der Metachromasie mehrere verschiedene Substanzen verbergen können. Die Azanfärbung ist nach v. MÖLLENDORFFs Meinung vollkommen abhängig von physikalischen Faktoren u.a. deshalb, weil er durch Veränderung der Färbungsreihenfolge ganz umgekehrt gefärbte Bilder erhielt. Für die Spezifizität der Schleimfarben sprechen andererseits die Untersuchungen von HENRIETTE CARRAULT über die schleimhaltigen Bindegewebe, in welchen sie überall, wo histologisch eine Schleimfärbung (mit Mucikarmin) erzielt wurde, auch mit chemischen Methoden das Vorhandensein von Schleimstoffen nachweisen konnte (1934). Der Umstand, dass die Schleimfärbung nach gewissen Fixierungen oder mit gewis-

sen Schleimfarben nicht gelingt, braucht nicht unbedingt gegen den Schleimgehalt der Zellen zu sprechen. Denn man kennt auch in den eigentlichen Schleimzellen mehrere Schleimsorten, die sich in verschiedener Weise zu den Schleimfarben verhalten (S. 22). Wenn die durch Azan bewirkte Blaufärbung in den Drüsenzellen lediglich von Schleimstoffen herrühren würde, so wäre diese Methode bedeutend empfindlicher als die anderen Schleimfarben. Die Färbungen mit Mucikarmin und Thionin gelingen am besten in den Luftröhrendrüsen nach SCHAFFER- und Formalinfixierung.

Ein Umstand spricht doch dafür, dass die in den Eiweisszellen auftretende Schleimreaktion durch schleimartige Stoffe hervorgerufen werde. Aus der Tabelle auf Seite 50 geht hervor, dass überall, wo Schleimreaktion oder mit Azan Blaufärbung in den Eiweisszellen auftritt, auch die Granula sich schlechter fixieren lassen, sowie zweitens, dass immer, wenn die Fixierung der Schleimgranula gut gelingt, auch die amphitropen Körnchen ideal erhalten bleiben. Vertreter der typischen, reinen Eiweissgranula sind in der Tabelle die Parotiszellen der Katze und die azidophile Sekretgranula enthaltenden Zellen in der Mandibulardrüse des Kaninchens und auch in den Kehlkopfdrüsen des Igels, weiter die mit Azan rotgefärbten Körnchen in den Halbmonden der Katzen-Mandibulardrüse und zuletzt die Eiweisszellen in den Pharynxdrüsen des Meerschweinchens. Auch nach ZENKER, einer der schlechtesten unter den benutzten Fixierungen, waren jene Granula völlig erhalten geblieben. Alle anderen in der Tabelle vorkommenden Zellarten gehören zu den Schleimreaktion gebenden. Es zeigt sich also, dass alle Eiweissgranula, die Schleimreaktion liefern, ihren physikalischen und chemischen Eigenschaften nach stets dem Schleim sehr nahe verwandt sind. Die etwas bessere Fixierbarkeit der Eiweisszellgranula dürfte darauf beruhen, dass sie ausser Schleim auch mehr oder weniger eigentliche Eiweissstoffe enthalten. Es sei auch erwähnt, dass die Eiweissgranula von Katze und Meerschweinchen nach CHAMPY-

Fixierung eine positive Nuklealreaktion ohne Hydrolyse gaben, wie der Schleim, was ebenfalls auf eine Gleichartigkeit der Sekrete hinweist.

In den *Schleimzellen* färbt sich das Sekret bei gewöhnlicher Fixierung in typischer Weise. In den genauer untersuchten Luftröhrendrüsen des Meerschweinchens und der Katze konnte man jedoch bei Anwendung der Fixierungen von CHAMPY, KOLSTER und REGAUD mit Azan rotgefärbte Granula nachweisen, die vielleicht nicht unbedingt zu den gewöhnlichen Funktionsbildern der Zelle gehören müssen. Falls die betreffende Färbung sich hauptsächlich auf physikalische Umstände gründet, könnten derartige Färbbarkeitsunterschiede nur von verschiedenen Dichtigkeitsgraden der Granula, die entweder Prosekret oder altes konzentriertes Sekret (Katze) in der Zelle sein dürften, abhängen. Zahlreiche »Ringgranula» würden sich dadurch erklären lassen, ohne dass ihnen unbedingt chemische Unterschiede beigelegt werden müssen. Diese in der Schleimzelle auftretenden eigenartigen Granula wurden schon auf den Seiten 92 und 135 eingehender erörtert. Es sei in diesem Zusammenhang bloss erwähnt, dass NOLL i.J. 1902 in den Schleimzellen Mitochondrienfarben annehmende Granula nachweisen konnte, die er für Prosekret hielt, welche aber von späteren Forschern fälschlich für Chondriosomen erklärt worden sind. DUTHIE (1933) stellte die Existenz derartiger Granula von neuem fest und vermochte auch mittels Vitalfärbung nachzuweisen, dass sie von den Chondriosomen unterschiedliche Gebilde sind (S. 31). Auch MAXIMOW beschreibt in den Schleimzellen der Gl. retrolingualis des Hundes Prosekretkörnchen, die mit Toluidin keine Schleimreaktion gaben (1901).

Bei Katze und Waschbär, schlechter bei Maus und Meerschweinchen (vielleicht auch beim Igel), findet man in den Luftröhrendrüsen schmale, Schleimreaktion gebende Zellen, deren Apex oft wie ein Ausläufer hoch in das Lumen aufragt. In betreff der Katze kam man zu dem Schluss, sie wären nicht nur

Schleim absondernde, sondern genau genommen auch apokrin sezernierende Zellen, was wahrscheinlich in bezug auf sämtliche obenerwähnte Tiere Stich hält. Doch legt die Seltenheit der Bildungen und ihr oftmals gänzliches Fehlen in den vollen, breiten Schleimzellen der peripherischen Rohre den Gedanken nahe, dass sie mehr transitorischer Art wären. Infolge des höheren Zelldruckes in den Gangstücken würden die Apices der stark sekretbildenden Zellen hoch in das Lumen emporrücken und nach der Auflösung des Sekrets sollten die zurückgebliebenen schwachen Schalen mehr mechanisch unter dem Einfluss des Sekretstromes losgelöst werden. Auch MAXIMOW beschrieb 1901 Ausläuferbildungen in den Schleimzellen der Gl. retrolingualis des Hundes und vermutete, dass sie der in Becherzellen vorkommenden Pfropfbildung entsprächen. Ich bin bereit, dieser Auffassung beizutreten, doch mit dem Zusatz, dass mit den Ausläufern auch Protoplasma in das Lumen ausgeschieden wird. In den Schleimzellen der Mandibulardrüse fand MAXIMOW keine Pfropfbildung, weshalb er sie für höher spezialisierte Zellen hält[1].

Die Sekretbildung in der Zelle und die verschiedenen Zellkomponenten.

Eine direkte Beteiligung des *Kerns* an der Sekretion konnte im Zusammenhang mit der Untersuchung weder in den Eiweiss- noch in den Schleimzellen irgendeines Tieres nachgewiesen werden. In den Eiweisszellen blieb der Kern in sämtlichen Funktionsstadien ganz unverändert; nur bei der Katze, wenn die Eiweissgranula die Zelle ganz erfüllen, nimmt die Grösse des Kerns etwas ab, er wird dunkler und bekommt faltige Umrisse, was sich durch den mechanischen Druck der Sekretgranula erklären lässt.

[1] Beachtenswert ist die ausserordentlich grosse Übereinstimmung, die zwischen den Eiweiss- und Schleimzellen der Luftröhrendrüsen und den entsprechenden Zellen in der Gl. retrolingualis des Hundes nach MAXIMOWs Beschreibung besteht. Vgl. auch die Seiten 140, 169, 177 u. 179.

In den Schleimzellen beobachtet man eine typische Abplattung des Kerns, während die Zelle sich füllt. In den leereren Zellen fand man bei der Katze häufig eine starke Faltung der Kerne, die sich ebenso wenig wie die Faltung der Eiweisszellkerne beim Igel erklären liess. Es konnte nicht wahrgenommen werden, dass Nukleolen den Kern verlassen hätten, sondern sie schienen im Gegenteil eine relativ konstante Lage und Anzahl im Kern bei den verschiedenen Tiergattungen aufzuweisen. Mitunter wurden zweikernige Eiweisszellen angetroffen.

Auch für eine Beteiligung der *Basalfilamente* an der Sekretion wurden keine Beweise gefunden. Wie schon auf Seite 166 bemerkt, zeigten sie sich deutlich nur beim Igel, beim Kaninchen und bei der Maus, bei welcher man sie lamellenförmig fand. Bei anderen Tieren bestand das basophile Material eher nur aus einem stärker färbbaren und dichteren Teil des Protoplasmanetzes, dessen Maschen in der Längsrichtung der Zelle bedeutend verlängert erschienen. In den Zellen mit supranukleär gelegener Substanz hatte sich diese zwischen der apikalen und der zentralen Sekretgruppe in derselben Protoplasmazone, wo auch die Anhäufung der Chondriosomen eine grössere ist, angeordnet. Dass beides aber getrennte Strukturen sind, geht z.B. aus den CHAMPY-Präparaten hervor, wo die Basallamellen erst weiter vom Epithel, in der von der Fixierflüssigkeit später erreichten Schicht zum Vorschein kommen. In dem entsprechenden Gebiet erscheinen die Chondriosomen dagegen bereits alteriert und können in den gleichen Präparaten nach Färbung mit NASSONOV-KULL als bläschen- und ringförmige Bildungen zutagetreten. Auch die Basalfilamente sind in Osmiumpräparaten oftmals bedeutend länger als die Mitochondrien. HERTZIG machte ähnliche Beobachtungen am Pankreas und zog die gleichen Schlüsse daraus. Ausserdem konnte ich in der Mandibulardrüse des Meerschweinchens in KOLSTER-Präparaten gleichzeitig sowohl Basalfilamente wie Chondriosomen gut erhalten finden.

In den verschiedenen Sekretionsstadien wurden in den Luftröhrendrüsen keine grösseren Schwankungen der basophilen Substanz beobachtet. In den Zellen mit supranukleären Lamellen verschwanden diese natürlich ebenso wie auch die Chondriosomen des entsprechenden Gebiets, als die beiden Sekretgruppen sich vereinigten. Die basophile Substanz färbte sich mit Hämalaun, mit Thionin wie das Chromatin, mit Azan rot wie alle Kernstrukturen, aber mit Methylgrün-Pyronin leuchtend rot im Gegensatz zu dem grünen Chromatin. FEULGENS Nuklealreaktion ist darin negativ, wie JACOBS an wirbellosen Tieren nachgewiesen hat. Die basophile Substanz unterscheidet sich somit ihren Eigenschaften nach sowohl vom Chromatin wie von den Nukleolen, und es liegt kein Grund vor anzunehmen, dass sie vom Kern herstammende Stoffe enthalten würde. Meines Erachtens ist die basophile Substanz also eine rein plasmogene Struktur im Protoplasma, und ihre filamentäre oder lamelläre Erscheinungsform darf warscheinlich als eine künstliche bezeichnet werden. Ihr wechselndes Auftreten bei den lebhaft funktionierenden Zellarten (in den homeokrinen Zellen der Nager fehlt sie gänzlich, usw.) weist auf eine minder wichtige Rolle in der Zelltätigkeit hin.

Von viel grösserer Bedeutung sind die *Mitochondrien*, die im grossen ganzen den in Speicheldrüsen vorkommenden gleichen. Sie haben sich als sehr empfindliche Zellstrukturen erwiesen. Die Fixierung nach CHAMPY lieferte keine zuverlässige Resultate. Schon in der Nähe des Epithels waren die Mitochondrien oft infolge von Alteration hauptsächlich zu bläschenförmigen Bildungen geworden. Die von mir benutzten Stücke waren allerdings etwas grösser als sonst, und die Basalmembran im Epithel usw. kann das Eindringen der Fixierflüssigkeit in das Gewebe beeinträchtigen. Meiner Meinung nach ist es jedoch am sichersten, die mit CHAMPYS Methode erzielten Resultate stets durch eine tiefer eindringende Fixierung zu kontrollieren, falls eine vitale Untersuchung nicht möglich ist. Die Schlussfolgerung, dass die

Chondriosomen gut erhalten seien, falls neben Vesikel- und anderen Formen in der Zelle auch ganz glatte stabförmige Mitochondrien oder im allgemeinen verschiedene Formen auftreten, wie behauptet wird, ist m. E. nicht richtig. Räumt man ein, dass die Chondriosomenform von Stäbchen und Körnchen zu Bläschen schwankt, so können ebenso gut Unterschiede in dem physikalischen und chemischen Charakter der einzelnen Chondriosomen und in ihrer Empfindlichkeit gegenüber äusseren Einflüssen bestehen. In meinen Präparaten erschienen ebenfalls alle Chondriosomen nur in den alleräussersten, weiter vom Epithel befindlichen Zellen deutlich verändert. Die vitalen Untersuchungen haben denn auch dargelegt, dass die Mitochondrien im Pankreas und in den Speicheldrüsen glatte Stäbchen sind (HIRSCH, DUTHIE, LUDFORD). Es sei jedoch erwähnt, dass auch mit tief eindringenden Fixierungen, wie der KOLSTERschen, bei den Chondriosomen ausser Stab- und Filamentformen auch Körnchen- und sogar Bläschenformen beschrieben worden sind (TAKAGI 1925).

In den Luftröhrendrüsen waren die Chondriosomen bei KOLSTER-Fixierung hauptsächlich glatte Filamente oder Stäbchen. Mitunter wurden an ihnen schwache Anschwellungen gefunden. In geringer Anzahl kommen auch Körnchen, seltener Granulareihen und Chondriomitenformen vor; Vesikelformen fehlen gänzlich. Dass das Auftreten dieser verschiedenen Formen nicht die unmittelbare Umwandlung der Mitochondrien in Sekretgranula beweist, ergibt sich daraus, dass die Chondriosomen, wie allgemein bekannt, gerade in funktionell indifferenten Zellen, wie in den unverschleimten Gangzellen der Luftröhrendrüsen, kurz, kornförmig sind. Auch ihre Veränderungen, wie etwa das Auftreten von Anschwellungen oder das Abbrechen der Granula, sind für keine Zellphase besonders charakteristisch, was bei zyklisch sezernierenden Zellen zu erwarten wäre; als solche sind aller Wahrscheinlichkeit nach die Eiweisszellen der Katze und vielleicht, insofern die Pankreasuntersuchungen von HIRSCH ver-

allgemeinert werden können, alle Eiweisszellen überhaupt zu betrachten.

Obwohl die direkte Umwandlung der Mitochondrien in Sekret oder die Entstehung der Sekretgranula in der Chondriosomensubstanz durch fixierte Präparate keineswegs mit Sicherheit dargelegt wird, gibt es doch Umstände, die auf eine Beteiligung der Chondriosomen an der Sekretion hinweisen. Während der Sekretbildung in den Zellen scheint die Zahl und die gesamte Masse der Mitochondrien sowohl in den Eiweiss- wie in den Schleimzellen ein wenig abzunehmen; doch nimmt namentlich bei den Schleimzellen die Grösse gleichzeitig oft recht bedeutend zu, sodass die Abschätzung äusserst schwierig ist, wenn es sich nur um kleine Schwankungen handelt. Namentlich in den letzteren sind die Chondriosomen in sekretvollen Zellen etwas kürzer als in leeren und Granulaformen kommen gewissermassen reichlicher vor. Die Mitochondrien haben sich ferner besonders dicht an der unteren Grenze der apikalen Sekretgruppe angehäuft, aber in solchen Zellen, die eine supranukleäre Sekretgruppe besitzen, doch so, dass sie zwischen beiden Gruppen liegen. Allerdings kann diese Gruppierung der Mitochondrien auch einfach mechanisch erklärt werden. Es ist also möglich, dass die Chondriosomensubstanz von sowohl Schleim- wie Eiweisszellen bei der Sekretbildung verbraucht werde, und dass ein Ersatz des Defizits während der Ruhephase oder zur Zeit eines geringen Sekretverbrauches stattfinde.

Die gute Haltbarkeit der Chondriosomen in Formalin und Formol-Alkoholpräparaten deutet an, dass sie einen hohen Gehalt an Eiweissstoffen besitzen.

In den Drüsen der Luftröhre und des Kehlkopfes kommt der Golgi-*Apparat* konstant vor. Sein Auftreten schwankte in keiner Weise, wie Nahm vom Pankreas in ihrem Speicheldrüsenmaterial behauptet, sondern in den Gebieten, wo die Imprägnation gelang, trat er in allen Zellen gut hervor. Auch in einigen

Präparaten von Unterkieferdrüsen des Menschen und des Meerschweinchens fand ich die GOLGI-Apparate über den ganzen Block gleichmässig imprägniert. Weiter war der Apparat regelmässig aus netzförmig aneinander geschlossenen, kompakten Balken oder Platten zusammengesetzt; nur ausnahmsweise sah man einen doppelt konturierten Apparat, der augenscheinlich an keine Funktionsphase gebunden war, sondern vermutlich von technischen Umständen abhing. Das konstante Auftreten und die typische Form des GOLGI-Apparats kam auch in solchen Präparaten zum Vorschein, die ein GOLGI-Negativ enthielten.

Auch NAHMS Auffassung, dass der GOLGI-Apparat ein postmortales Kunstprodukt wäre, welches sich während der Osmierung infolge der frei werdenden Fettsäuren immer mehr vergrössern würde, ist m.E. falsch; das beweisen ausser den vital — in den Vertebratenzellen zwar selten — beobachteten Apparaten auch die GOLGI-Negative, die nicht nur in chromierten Mitochondrienpräparaten, wie den KOLSTERschen, sondern auch direkt nach den gewöhnlichen Fixierungen (SCHAFFER, ORTH, HELLY, manchmal ZENKER usw.) zutagetreten und in Form und Grösse einem nach mehrtägiger Imprägnierung zum Vorschein kommenden GOLGI-Apparat entsprechen. Sichere Belege dafür, dass das Negativ tatsächlich dem GOLGI-Apparat entspricht, lieferten einerseits die Untersuchungen COWDRYS (S. 36), welcher einen osmierten Apparat zum Negativ bleichte, und andererseits ein Experiment von mir, ein Negativ enthaltende KOLSTER-Präparate zu osmieren. Es gelang mir dabei festzustellen, dass neben dem Negativ ein imprägnierter Apparatbalken dem Verlauf des ersteren relativ vollkommen folgte. Ausserdem ist es schwer zu erklären, warum sich in der Mitte eines grösseren Blockes keine derartige »Kunstprodukte», sondern osmierte Körnchen und Tropfen bilden, wie ich nachgewiesen habe. Auch ist der GOLGI-Apparat keine Bildung von irgendwie zufälliger Gestalt, sondern obgleich diese in gewissen Grenzen schwankt, besitzt er dennoch bei jeder Zellart in der jeweiligen Funktionsphase seine typische Form und Lage.

Aus der partiellen Imprägnation des GOLGI-Negativs kann weiter gefolgert werden, dass in den Negativbildungen in KOLSTER-Präparaten sich wenigstens die imprägnierbare GOLGI-Substanz nicht gelöst hat und dass der Apparat vielleicht neben einem osmiophilen Anteil auch in den Balken einen osmiophoben, entweder gelösten oder ungefärbten Stoff enthält, wie KOPSCH beschreibt (S. 35), vorausgesetzt, dass die nicht osmierte Spalte nicht lediglich das Resultat einer durch Schrumpfung der GOLGI-Substanz und des Protoplasmas hervorgerufene Berstung längs der Balken ist. Seiner Konsistenz nach hat man den GOLGI-Apparat wegen seiner Veränderlichkeit für eine flüssige Masse gehalten; doch spricht die für jede Zellart typische Form, wie BOWEN bemerkt, für einen festeren Bau.

Der GOLGI-Apparat hatte das Aussehen eines Balkennetzes. Doch zeigte sich oft neben einem imprägnierten Balken ein schwächerer Schatten, der offenbar von plattenförmigen Bildungen herrührte. Winkelrecht gegen die Schnittebene gestellt, zeigen die Platten dagegen eine scharfe, linienförmige Balkenstruktur. Als plattenförmig sind auch die Formen aufzufassen, wo der GOLGI-Apparat regelmässig eine die Zellbasis umziehende, zusammenhängende Linie darstellt (S. 69). Vor allem in Schleimzellen ist meiner Ansicht nach der Apparat aus einem reich fenestrierten Plattennetz zusammengesetzt. In den Eiweisszellen war dies nicht ebenso deutlich zu sehen. Namentlich in ALTMANN-Präparaten zeigten sich die Balken sehr scharf und dünn. Wie schon erwähnt, hält auch BOWEN, auf seine zahlreichen Speicheldrüsenuntersuchungen gestützt, den GOLGI-Apparat für ein Plattennetz. In anderen Drüsen kann der Apparat selbstverständlich, wie häufig beschrieben, aus Balken gebildet sein. Für die MORELLEsche Auffassung, dass der GOLGI-Apparat eine einheitliche homogene Zone in der Zelle wäre, deren Ränder allein imprägniert werden, wurden keine morphologischen Belege gefunden. Dagegen erwies es sich, dass die GOLGI-Zone physiologisch von ihrer Umgebung abwich und funktionell eine grosse Rolle spielte.

In den verschiedenen Funktionsphasen findet man in den Eiweisszellen nur kleine Veränderungen; im Vergleich zu den ganz leeren Zellen enthalten die sekretbildenden oftmals einen hypertrophischen GOLGI-Apparat, wie BOWEN hervorgehoben hat. In gefüllten Zellen haben seine Balken oft die Neigung, sich voneinander zu entfernen, doch erscheint der Apparat nie, wenigstens nicht vollständig, in Stücke zerfallen. In den leeren Zellen findet man ihn wieder einheitlich und einfacher, einige osmiophile Schlingen enthaltend.

In den Schleimzellen sind die Veränderungen in den verschiedenen Sekretionsstadien auffälliger. Die indifferenten Gangzellen, die nach meiner Auffassung die Fähigkeit besitzen, in Schleimzellen überzugehen, haben einen sehr kleinen, aus wenigen Balken zusammengesetzten GOLGI-Apparat. In den eigentlichen schleimsezernierenden Zellen hatte er in der Periode der Sekretbildung die Gestalt eines grossen, engmaschigen Netzes, welches den grössten Teil der Zelle erfüllte. Wenn das Sekret zunimmt und der Kern abgeplattet wird, rückt der Apparat nach unten in die Basis, wo er ein dünnfaseriges korbförmiges Netz zwischen den Granula und um sie herum bildet. In den sich entleerenden Zellen wird er wieder grösser und steigt zum Apex empor, und neues Sekret entsteht wahrscheinlich schon ehe das alte die Zelle ganz verlassen hat (S. 133)[1]. Vergleicht man dies mit dem von KOPSCH 1926 geschilderten Apparatzyklus in den Schleimzellen der Luftröhrendrüsen des Menschen, so findet man, dass nur die Apparate der vollen Schleimzellen sich ziemlich genau entsprechen (S. 40). In den leeren Zellen konnte ich die nach KOPSCHS Beschreibung erfolgende Zerteilung des GOLGI-Apparats in Körnchen nie beobachten. Im Gegenteil stellten die

[1] Ebenso wenig wie ich fand MAXIMOW in der Gl. retrolingualis des Hundes völlig entleerte Schleimzellen und er vermutet, das neue Sekret entstehe im Zellzentrum, bevor das alte vollständig aus dem Apex ausgetreten sei, sodass das neue Sekret sich mit dem alten in der Zelle zurückgebliebenen vermische.

in geleerten Zellen vorkommenden Apparate (wenn die unverschleimten, von mir als indifferent bezeichneten Zellen nicht berücksichtigt werden) aussergewöhnlich grosse, oft einen grossen Teil der Zelle erfüllende Netze dar. BOWEN beschreibt in den Schleimzellen der Mandibulardrüse der Katze Veränderungen im GOLGI-Apparat (S. 40), die meiner Darstellung entsprechen, doch erwähnt er dabei mit keinem Wort leer werdender und leer gewordener Zellen. Ein Bild, welches vollkommen mit meiner Beschreibung des GOLGI-Apparats in verschiedenen Funktionsphasen übereinstimmt, gibt DUTHIE 1933 vom Schleimzellzyklus in der Gl. retrolingualis der Maus, wo der Apparat während der Zellentleerung aus der Zellbasis zu einem die ganze Zelle bis zum Apex erfüllenden Netz aufsteigt, um während der Bildung der Sekretgranula wieder zu den Basalteilen zurückzukehren. Die Untersuchungen von DUTHIE, BOWEN und mir legen also dar, dass der GOLGI-Apparat in allen Stadien der Funktion in Schleimzellen existiert und auch als eine gewissermassen einheitliche Bildung erhalten bleibt, ohne in Stücke zu zerfallen. Es ist meine Überzeugung, dass viele, insbesondere ältere Mitteilungen über seine Fragmentation oder seinen gänzlichen Zerfall und Austritt zusammen mit dem Sekret in das Lumen wenigstens zum Teil durch schlechte Technik verursacht sind und dass in dieser Hinsicht eine Kontrolluntersuchung mancher Drüse vonnöten ist.

Es zeigte sich, dass zwischen dem GOLGI-Apparat und dem Sekret in den Luftröhrendrüsen sehr enge Beziehungen bestehen. Auf den Seiten 101, 132 u. 134 führte die Erörterung der Drüsenzellen bei Meerschweinchen und Katze zu dem Resultat, dass die mikroskopisch sichtbaren Sekretgranula im GOLGI-Apparat entstehen. Besonders deutlich zeigte sich dies in den Schleimzellen, aber auch in den Eiweisszellen konnte man dasselbe finden. Bei den anderen untersuchten Tieren ist es ebenfalls sehr wahrscheinlich, dass die Granula im Zusammenhang mit dem GOLGI-Apparat aufkommen. Es kann nämlich bei fast allen Tieren mit den übli-

chen Fixierungen nachgewiesen werden, dass das Sekret in zwei Gruppen, eine apikale und eine supranukleäre, geteilt ist, deren letztere vollständig im Gebiet des GOLGI-Apparats liegt und in Präparaten, die ein GOLGI-Negativ oder einen imprägnierten Apparat enthalten, oft genau auf die Innenseite seiner Balken beschränkt ist. In Fällen, wo keine Fixierung des Sekrets in Granulaform erfolgt war, konnte man oft in dem betreffenden Gebiet eine dem Sekret entsprechende Färbung feststellen. Eine besonders deutliche, in den meisten Zellen vorkommende supranukleäre Sekretgruppe fand man in den Schleimzellen von Kaninchen und Waschbär, seltener oder weniger auffallend war sie in den Schleimzellen von Maus, Igel, Hund und in den Eiweisszellen.

Auch MAXIMOW beschreibt 1901 eine ähnliche Gruppierung in den Schleimzellen der Gl. retrolingualis des Hundes, doch deutet er das Bild anders. Die Sekretgranula würden nach seiner Meinung unter dem Einfluss des Kerns entstehen. In den Eiweisszellen der Gl. retrolingualis und mandibularis konnte er rings um den Kern eine besondere Gruppe von Granula unterscheiden, die nach seiner Meinung in der ersteren Drüse direkt aus dem Kern heraustreten. Auch ich habe einige Schnitte von der Gl. retrolingualis von Hund und Katze gemacht. Bei beiden Tieren waren in den Eiweisszellen die Granula deutlich nicht allein im Zellapex und an den Zellrändern längs der Sekretkapillaren, sondern auch supranukleär in einer Gruppe angeordnet, die von einem ungefärbten Spaltsystem, offenbar dem GOLGI-Negativ, umgeben war (Abb. 72). In der Schleimzelle teilte gewöhnlich eine recht breite Protoplasmazone das Sekret in eine apikale und eine supranukleäre Gruppe. In der nach ZENKER fixierten Gl. retrolingualis eines ausgewachsenen Hundes traten die geschilderten Verhältnisse bei weitem nicht so deutlich hervor, wie bei dem zwei Monate alten Hunde und der ausgewachsenen Katze, beide mit SCHAFFERS Mischung fixiert.

Ich komme also auf zwei verschiedenen Wegen zu dem Ergebnis, dass die ersten sichtbaren Sekretgranula im Zusammenhang

mit dem GOLGI-Apparat nicht nur in den Eiweiss- und Schleimzellen der Luftröhre, sondern auch in einigen Speicheldrüsen gebildet werden. NASSONOV zog auf sehr bindende Gründe gestützt dieselben Schlüsse in betreff des Pankreas. Nach BOWEN u.a. aber ist es wahrscheinlich, dass der gleiche Mechanismus in den meisten Drüsen existiere. Die von BOWEN und JACOBS aufgestellte Forderung, es müsse, abgesehen von der topographischen Übereinstimmung zwischen dem GOLGI-Apparat und den entstehenden Sekretgranula, ein Zusammenhang zwischen den einzelnen Strukturteilen des Apparats und den Sekretkörnchen nachgewiesen werden können, ehe man die Sekretbildung in dem Apparat für festgestellt halten könne, liess sich in der vorliegenden Untersuchung offenbar wegen der geringen Granulagrösse nicht erfüllen. Wenn, wie bei den Schleimzellen, die ihre Sekretbildung beginnenden Zellen ein zusammenhängendes, scharf umgrenztes GOLGI-Netz enthalten, an dessen Innenseite sämtliche Sekretgranula angeordnet sind, ist es m.E. nicht unbedingt nötig, den Zusammenhang zwischen den Granula und den einzelnen GOLGI-Balken nachzuweisen; handelt es sich aber um Zellen, wo der GOLGI-Apparat ein über die ganze Zelle verstreutes Gebilde ausmacht, muss die erwähnte Forderung wohl aufrechterhalten werden. Die dritte Forderung von JACOBS, dass der GOLGI-Apparat in der Richtung der Sekretion polarisiert sein soll, wird in den Luftröhrenzellen regelmässig erfüllt. In den Eiweisszellen, die nur an der einen Wand eine Sekretkapillare besitzen, ist der Apparat mehr nach dieser Zellseite gerückt und erscheint somit gegen die Sekretionsfläche hin polarisiert.

Aus dem sichtbaren Auftreten der Sekretgranula in der GOLGI-Zone darf aber nicht gefolgert werden, dass sie hier primär entständen. HIRSCH und DUTHIE haben durch Vitaluntersuchungen (ohne und mit Vitalfärbung) nachweisen können, dass die Sekretgranula im Pankreas der Maus aus Mitochondrien entstehen und dann nach der GOLGI-Gegend wandern, wo sie ihre Eigenschaften

verändern, um sich schliesslich im Zellapex anzuhäufen. Einen ähnlichen Mechanismus beschreibt DUTHIE in den Speicheldrüsenzellen der Maus. In den Schleimzellen der Gl. retrolingualis sollen die Mitochondrienfarben annehmenden Prosekretgranula im Zusammenhang mit dem GOLGI-Apparat sich in Schleimreaktion gebende umwandeln. Auch in den Trachealzellen sei ein derartiger Mechanismus möglich, doch wären dann die aus Chondriosomen entstehenden Granula anfangs so klein, dass man sie in fixierten Präparaten nicht unterscheiden könne; auch besässen sie, da sie Prosekret sind, noch nicht die Färbbarkeit des reifen Sekrets. Erst im Zusammenhang mit dem GOLGI-Apparat würden sie sich in Schleimkörnchen oder in Schleimfarben annehmende Granula umwandeln, an Grösse zunehmen und somit in Präparaten sichtbar werden. Ausser dem GOLGI-Apparat könnten also bei der Sekretbildung auch die übrigen Zellkomponenten in Betracht kommen, wie die Chondriosomen, die aus dem Kern diffundierenden »gelösten» Stoffe, die Basalfilamente usw. — was bei einer dermassen zentralen Zelltätigkeit, wie der Sekretion, noch dazu wahrscheinlich ist —, obwohl ihre Bedeutung bisher noch nicht hat nachgewiesen werden können.

Der GOLGI-Apparat ist also in den Luftröhrendrüsen eine konstant vorkommende Bildung, die in jeder Zellart ihre typische Form besitzt, welche je nach den Sekretionsphasen der Zelle schwankt und in indifferenten Zellen kleiner als in stark funktionierenden ist. Er spielt eine wichtige Rolle im Entstehungsprozess oder beim Reifen des Sekrets. Er kann daher vor allem wegen seines allgemeinen Auftretens in den Tierzellen und wegen seiner schon in mancher Zelle festgestellten spezifischen Funktion als ein Zellorganell betrachtet werden. Wie HERTWIG 1929 gezeigt hat, sind die Beweise für eine im GOLGI-Apparat eventuell enthaltene protomerale Substanz sehr spärlich. Ist es aber möglich, mehr Tatsachen für seine rein paraplasmatische Natur anzuführen?

Verschleimungs- und Adenomerentheorie.

Bei sämtlichen studierten Tieren konnten Übergangsformen von Gang- zu Schleimzellen nachgewiesen werden. Die Umwandlung der Gänge in Schleimrohre wurde dadurch eine allmähliche. Einige Drüsen enthielten überhaupt keine Gangzellen. In betreff des Meerschweinchens und der Katze kam man zu dem Resultat, dass Schleim- und Gangzellen ein und dieselbe Zellart sind, die ersteren bloss zur Sekretion differenziert (S. 89 u. 129), und dass man also in den Luftröhrendrüsen dieselbe Verschleimung der Gänge vorfindet, wie für die Halsstücke der Speicheldrüsen festgestellt worden ist. Es ergab sich im Gang der Untersuchung, dass diese Behauptung wohl auch bei den anderen Versuchstieren Stich hält. Am deutlichsten waren die Übergangsformen zwischen Schleim- und indifferenten Gangzellen bei Meerschweinchen, Igel, Katze, Waschbär und Maus, undeutlicher bei Fledermaus und Kaninchen, welch letzteres einen oft sehr plötzlichen Übergang von unverschleimten Gängen in Schleimrohre zeigte. Die von älteren Forschern speziell erörterte Frage, ob es ausser gemischten auch reine Eiweissdrüsen gebe, verliert dadurch ihr Interesse. Ich selbst fand nur einige solche ganz kleine Drüsen bei Katze und Meerschweinchen. Im allgemeinen war in albuminös aussehenden Drüsengruppen in den peripherstен Zellen eines Ganges stets eine schwächere oder stärkere Schleimreaktion zu finden. Mit Hilfe der Verschleimungstheorie lässt sich auch der unmittelbare Anschluss der Eiweisszelladenomeren an die Gangteile der Schleimröhren enthaltenden Drüsen erklären. Endlich wird diese Auffassung noch durch die Beobachtung gestützt, dass die hinzutretenden Adenomeren in den unverschleimten Gängen acinusartig, in den verschleimten halbmondförmig sind.

Es blieb jedoch in der Untersuchung unerklärt, ob die Verschleimungsbilder von einem tatsächlich in den Gängen stetig

nach der Mündungsöffnung fortschreitenden Prozess herrühren, oder ob die zu den grösseren Hauptgängen gehörenden Zellen in ihrer Sekretbildung auf einer nur wenig Sekret enthaltenden Stufe stehen bleiben und somit ihr Sekret absondern, ohne jemals vollständig das für die Schleimzellen der peripherischen Schleimrohre typische Aussehen zu erlangen. Für die letztere Annahme sprechen die Untersuchungen an der neugeborenen Katze, deren schon beinahe auf der Entwicklungsstufe des ausgewachsenen Tieres stehende Drüsen in ziemlich hohem Grade verschleimt waren[1]. Die Schleimzellen wären demnach als mehr konstant sezernierende Zellen zu betrachten, denen der funktionelle Zyklus fehlt. Das steht im Einklang mit den oben referierten Untersuchungen des GOLGI-Apparats, bei welchen die Beobachtung gemacht wurde, dass in den Schleimzellen neues Sekret gebildet wird, bevor das alte restlos ausgetreten ist. Die am Meerschweinchen ausgeführten Atropin- und Pilocarpinversuche sowie die zahlreichen, bei normalen Tieren festgestellten verschiedenen Funktionsstadien lassen jedoch vermuten, dass sich in den Schleimzellen ein »Pseudozyklus» vollzieht. Auch ZIMMERMANN meint, dass die Schleimzellen schon, wenn sie eine kleine Schleimmenge enthalten, zu sezernieren vermögen und dass derartige Schleimreaktion gebende niedrige, kleine Zellen sich niemals zu vollen Schleimzellen zu entwickeln brauchen (1927). Jedenfalls können die Gang- und die Schleimzellen für ein und dieselbe Zellart angesehen werden.

Was die Adenomerentheorie anbelangt, ist es immer etwas schwierig, aus dem Bilde voll entwickelter Drüsen die Entstehung und Wachstumsweise derselben zusammenzustellen. Doch vermochte man mit voller Gewissheit zu unterscheiden — am besten bei der Katze —, dass die Eiweisszellknospen sich zum

[1] Dagegen fand man bei dem 2 Monate alten Hunde in grosser Anzahl lange, unverschleimte Gänge, in deren Peripherie schon vor den eigentlichen, ziemlich kurzen Schleimröhren eine schwache Schleimreaktion sichtbar wurde.

grossen Teil in Form echter Adventivknospen den Schleimrohren anfügen. Die zahlreichen, längs der Schleimrohre angeordneten, keilförmigen Eiweisszellgruppen können nicht für Produkte der dichotomen Teilung eines Adenomeren erklärt werden, nicht einmal unter Heranziehung der Hypothese von Lateralknospen in dem Sinne, dass bei den ursprünglich durch dichotome Teilung entstandenen Knospen die eine ihr Wachstum und ihre Teilung fortgesetzt hätte, die andere jedoch in ihrer Entwicklung stehen geblieben und eine kleinere, seitwärts verdrängte, monopodiale Knospe geworden wäre. Der häufig sichtbare, schmälere, zusammengeschnürte Ausgangspunkt eines Schleimrohrs oder Adenomeren vom Hauptrohr spricht nach HEIDENHAINS Untersuchung ebenfalls dafür, dass der betreffende Ast ursprünglich von einer Adventivknospe herstamme. Ausser keilförmigen Gruppen findet man auch zahlreiche wie Seitenknospen angeordnete Acini und grössere Komplexe; doch ist es dann oft schwerer zu entscheiden, ob sie echte oder Pseudo-Adventivknospen sind. Die manchmal in den Schleimrohren vorkommenden nicht faltigen Eiweisszellinselchen lassen sich auch mit Hilfe der Adventivknospenhypothese erklären.

Bei allen untersuchten Tieren gab es auch Endstücke, deren Form sich mit Hilfe der Adenomerentheorie schwer erklären liess. Während diese bei den Endknospen nur ein Breitenwachstum voraussetzt, findet man in den Luftröhrendrüsen auch tubulusartige, verzweigte Endstücke. Solche Endkomplexe, in denen jeder Zweig stets ganz kurz war, können an Hand der Adenomerentheorie als Polymerisation erklärt werden, indem man annimmt, dass die entstandenen Trennungszellen den differenzierten Eiweisszellcharakter entweder behalten oder gewonnen hätten. In den unverzweigt aussehenden längeren Röhren war es regelmässig möglich, eine oder mehrere, zum mindesten schwächere Ausbuchtungen nachzuweisen und man könnte vielleicht somit auch sie für gleichartige Bildungen halten, wo die Falten nur ganz oberflächlich entwickelt wären.

Doch hat es den Anschein, als besässen die Endknospen ausser ihrer grossen Teilungsfähigkeit auch eine Neigung zum Längenwachstum und als wäre ihre Form auch teilweise von dem ihnen jeweils zu Gebote stehenden Wuchsraum abhängig.

Bei keinem der untersuchten Tiere darf aber ein auch nach der Adenomerentheorie erfolgender Zuwachs ganz in Abrede gestellt werden. Bei allen war die Grundform der Eiweisszellknospen die acinöse und bei allen konnten regelmässige, der Adenomerentheorie folgende Teilungsbilder, Di-, Tri- und Polymerenbildungen, gefunden werden. Am reinsten erschien die Adventivverknospung bei der Katze, beim Waschbären zeigte sich schon sehr reichlich eine der Adenomerentheorie gemässe Verzweigung, die jedoch bei Kaninchen und Meerschweinchen am stärksten war.

Man kommt also zu dem Endergebnis, dass bei allen untersuchten Tieren die Adventivverknospung im Drüsenwachstum eine recht wichtige, bei den einzelnen Tieren allerdings schwankende Rolle spielt, neben dem typischen Zuwachs durch Teilung der Endknospen. Einen ähnlichen Fall beschrieb HEIDENHAIN 1921, wie erwähnt, in Gl. lateralis nasi STENOnis und in Gl. dorsales nasi bei einem Katzenfetus; doch stellte er fest, dass dieser Zustand in der ersteren Drüse ein vorübergehender ist, da die Adventivknospen sich während der Drüsenentwicklung in typische Adenomeren umwandelten und mittels dichotomer Teilung weiter wuchsen. In den Luftröhrendrüsen ist dieser Zustand ein mehr oder weniger konstanter, auch bei ausgewachsenen Tieren gut sichtbarer. Bei der Katze z.B. lassen sich geteilte Adenomeren nur in geringem Grade unterscheiden.

Der Umstand, dass die Adenomerentheorie nicht gut auf die Luftröhrendrüsen angewandt werden kann, stösst natürlich nicht ihre Gültigkeit in den grossen Speicheldrüsen um, die m.E. schon genügend begründet ist. Weiter bleibt sie auch in betreff der Luftröhrendrüsen bestehen, wenn man die HEIDENHAINsche Hypothese, nach welcher die Adventivverknospung die

Entstehungsweise neuer Adenomerenanlagen und somit diejenige der Drüsen oder Drüsenzweige bildet, und vielleicht auch meine Annahme einer primären »Drüsenkolonie» (S. 153) zur Hilfe nimmt. Doch ist man wenigstens auf Grund der Luftröhrendrüsen berechtigt SCHAFFER beizustimmen, wenn er HEIDENHAINS Adenomerentheorie kritisiert und, hauptsächlich auf die von ihm beobachteten grossen verzweigten, röhrenförmigen Endstücke und auf frühere Untersuchungen über die Entstehung der Speicheldrüsen gestützt, nach welchen bei den ersten Verzweigungen der Drüsenanlagen zu soliden Epithelknospen und -strängen keine dichotome Adenomerenknospenteilung stattfände, äussert (1927): »Es ist ein unzweifelhaftes Verdienst M. HEIDENHAINS, die feineren Vorgänge bei dieser weiteren Entwicklung genau untersucht zu haben. Doch stehen seine Ausführungen vielfach deutlich im Dienst einer Theorie und müssen die als Gesetzmässigkeiten hingestellten Vorgänge durch Ausnahmen und Abweichungen eingeschränkt werden, so dass ich mich vielfach des Eindruckes einer künstlichen Konstruktion nicht erwehren kann».

Zusammenfassung.

1. Bei den untersuchten Carnivora, Rodentia und Insectivora können in der Trachea und ihren Drüsen typische Unterschiede wahrgenommen werden.

2. In der Trachea nehmen die Drüsen bei Meerschweinchen, Katze, Fledermaus und Kaninchen nach unten ab, um jedoch in der Bifurkation wieder zuzunehmen. Im Kehlkopf gibt es bei sämtlichen Tieren reichlich Drüsen.

3. Die Luftröhrendrüsen haben einen homologen Bau. Sie enthalten bei allen Tieren Schleimzellen und Eiweisszellen. Im grössten Teil der letzteren ist eine Mukoidreaktion nachzuweisen. Ausser den Schleimreaktion gebenden Zellen findet man beim

Igel, ausnahmsweise auch bei Kaninchen und Maus in den Luftröhrendrüsen und beim Meerschweinchen in den Pharynxdrüsen, lauter azidophile Körnchen enthaltende Zellen. Das gleiche Verhalten der Schleimgranula und der Mukoidgranula der Eiweisszellen gegenüber verschiedenen Fixierflüssigkeiten und ihre gleiche Färbbarkeit lassen darauf schliessen, dass es sich in beiden Zellarten um eine ähnliche Substanz (Schleim) handelt. Nach CHAMPY- und KOLSTER-Fixierung wurde sowohl mit als ohne Hydrolyse im Sekret der Schleim- und Eiweisszellen eine positive Nuklealreaktion erhalten.

4. Onkozyten wurden in den Luftröhrendrüsen der Tiere nicht gefunden.

5. Die Schleimzellen haben grosse Ähnlichkeit mit den Becherzellen. Bei der Katze konnte in denselben eine apokrine Sekretion beobachtet werden, bei den übrigen Tieren war sie weniger deutlich. Bei Meerschweinchen und Katze findet man in den Schleimzellen nach CHAMPY- und KOLSTER-Fixierung Mitochondrienfarben annehmende und mit Azan sich rot färbende Sekretgranula, die wenigstens beim Meerschweinchen als Prosekret aufzufassen sind.

6. Die Schleimrohre entstehen aus den Gängen durch die Verschleimung der in diesen befindlichen indifferenten Zellen. Die Gänge sind je nach dem Umfang der Verschleimung von ziemlich schwankender Länge. Sie enthalten in ihrem Mündungsstück Flimmerepithel und als Fortsetzung desselben zweireihiges Prismaepithel, dessen Zellen alle Übergangsformen bis zu den Schleimzellen aufweisen.

7. Die Knospen der Eiweisszellen können sich schon den unverschleimten Gangstücken anfügen. Sie haben meistens (besonders bei der Katze) eine deutliche laterale Lage und sind echte Adventivknospen im Sinne HEIDENHAINS. Adventivknospen kommen ferner reichlich in den Schleimrohren vor. Ausser Adventivknospen gibt es auch Endknospen. Die Grundform der Eiweiss-

zellknospen ist die acinöse oder in stark verschleimten Rohren die kappenförmige, doch findet man auch verzweigte röhrenförmige Endstücke und sonstige Unregelmässigkeiten. Andererseits treten der Adenomerentheorie gemässe Teilungsfiguren und Polymerenbildungen auf, für welche sich jedoch relativ selten Trennungszellen entwickelt haben. Bei keinem Tier haben sich die Drüsen deutlich dichotom verzweigt. Die Formen der Luftröhren- und Kehlkopfdrüsen lassen sich relativ schwer mit der HEIDENHAINschen Adenomerentheorie in Einklang bringen. Da in anderen Drüsen schon zahlreiche Belege für die Adenomerentheorie gefunden worden sind, darf angenommen werden, dass sie auch für die Luftröhrendrüsen gelte, trotzdem dieser Mechanismus wegen der bedeutenden Adventivverknospung und anderer Unregelmässigkeiten nicht mehr in den Drüsenbildern deutlich zum Vorschein kommt.

8. Ein direkter Zusammenhang zwischen dem Kern und der Sekretbildung konnte nicht festgestellt werden.

9. Die Basalfilamente sind bei den verschiedenen Tieren ziemlich schwankend und treten im allgemeinen schlecht hervor. Am stärksten entwickelt sind sie bei Igel, Maus und Kaninchen. Wenigstens bei der Maus haben sie einen lamellären Bau. In leereren Zellen findet man solche auch supranukleär. Das basophile Material ist ein von den Mitochondrien getrennter, differenzierter Teil des Protoplasmas, für welchen keine nähere Beziehung zu Kern oder Sekret nachgewiesen werden konnte.

10. Die Mitochondrien sind in der Regel stab- und filamentförmig. Granulaformen kommen seltener vor. Zur Zeit der Sekretbildung scheint die Zahl der Mitochondrien ein wenig abzunehmen. Ein engeres Verhältnis zwischen ihnen und den Sekretgranula konnte ebenfalls nicht mit Gewissheit nachgewiesen werden.

11. Der GOLGI-Apparat ist eine konstant in den Drüsenzellen vorkommende Bildung von der Art des Zellorganells. In sekret-

bildenden Zellen ist er grösser als in inaktiven. Je nach dem Sekretionsstadium der Zelle sind bei ihm typische Veränderungen zu finden. Das Sekret bildet sich ganz und gar oder reift im Zusammenhang mit dem GOLGI-Apparat. (Das dürfte auch in betreff der Eiweisszellen in der Gl. retrolingualis der Katze und des Hundes Stich halten.) Bei mehreren für den Apparat nicht spezifischen Verfahren sieht man ihn als ein seiner Form entsprechendes Negativ (HOLMGRENs Kanal).

12. Bei der neugeborenen Katze sind die Drüsen vollkommen differenziert, die Chondriosomen und das GOLGI-Negativ sehen ebenso aus wie in den Drüsen ausgewachsener Tiere.

Literaturverzeichnis.

Arima, H.: Über die paradoxe Speichelsekretion bei chronischer Atropinvergiftung. Arch. f. exp. Pathol. u. Pharmakol. Bd. 83. 1918. — **Arnold, G.:** The role of the chondriosomes in the cells of the guinea-pig's pancreas. Arch. f. Zellforsch. Bd. 8. 1912. — **Asp, G.:** Bidrag till spottkörtlarnes mikroskopiska anatomi. Akad. Afhandl., Helsingfors 1873. — **Aunap, E.:** Über die Beziehungen zwischen Kern, Ergastoplasma und Mithochondrien der Parotiszellen der Ratte. Zeitschr. f. mikrosk. anat. Forsch. Bd. 24. 1931.

Bauer, H.: Die Feulgensche Nuklealfärbung in ihrer Anwendung auf cytologische Untersuchungen. Zeitschr. f. Zellforsch. u. mikrosk. Anat. Bd. 15. 1932. — **Bauersachs:** Beiträge zur vergleichenden Histologie der Trachea der Wiederkäuer. Inaug-Diss. Zürich 1911. — **Beams, H. W.:** Studies on the vacuome and the Golgi apparatus in the acinar cells of the pancreas of the rat. Anat. rec. Bd. 45. 1930. — **Bensley, R. R.:** Observations on the salivary glands of mammals. Anat. rec. Bd. 2. 1908. — *Idem:* Studies on the pancreas of the guinea-pig. Amer. journ. of anat. Bd. 12. 1911. — **Bergen, F.:** Zur Kenntnis gewisser Strukturbilder (»Netzapparate», »Saftkanälchen», »Trophospongien») im Protoplasma verschiedener Zellarten. Arch. f. mikrosk. Anat. Bd. 64. 1904. — **Boldyrew, M.:** Über die Drüsen des Larynx und der Trachea. Untersuch. aus dem Inst. f. Physiol. u. Histol. in Graz, H.2. 1871. Zit. nach OPPEL. — **Bouin, P.:** L'ergastoplasma et mitochondries des cellules glandulaires séreuses. Cpt. rend. des séances de la soc. de biol. Bd. 58. 1905. — **Bowen, R. H.:** The origin of secretory granules. Proc. nat. acad. science. Washington. Bd. 9. 1923. — *Idem:* On a possible relation between the Golgi apparatus and secretory products. Amer. journ. of anat. Bd. 33. 1924. — *Idem:* Studies on the Golgi apparatus in gland cells. I. Glands associated with the alimentary tract. Quart. jour. of microsc. science. Bd. 70. 1926. — III. Lacrymal glands and glands of the male reproductive system. Ebenda. — IV. A critique of the topografy, structure and function of the Golgi apparatus in glandular tissue. Ebenda. — *Idem:* The Golgi apparatus — its structure and functional significans. Anat. rec. Bd. 32. 1926. — *Idem:* The methods for the demonstration of the Golgi apparatus. I. Intra-vitam observation. Vital staining. Fresh preparations and tissue cultures. Anat. rec. Bd. 38. 1928. — III. Methods of osmic impregnation. Ebenda Bd. 39. 1928. — **Brites, G.:** Structure et développement des glandes de la trachée humaine ches les foetus de cinq mois; paranté des cellules composant l'épithelium tracheal. Cpt. rend. des séances de la soc. de biol. Bd. 102. 1929. — *Idem:* Sur quelques dispositions des glandes de la

trachée foetale humaine et leur importance. Cpt. rend. de l'assoc. des anat. Amsterdam. 1930. — *Idem:* Contributions à l'étude de la structure et du développement de la trachée humaine. Folia anat. univ. Conimbrigensis 5. 1930. — **Bufio, W.:** L'appareil de Golgi de la cellule exocrine du pancréas dans quelques états physiologiques et pathologiques. Cpt. rend. des séances de la soc. de biol. Bd. 106. 1931.

Cajal siehe RAMÓN Y CAJAL. — **Carrault, Henriette:** Etude histochimique de quelques tissus conjonctifs muqueux. Arch. d'anat. microsc. Bd. 30. 1934. — **Chaves, P. R.:** Sur l'évolution du chondriome de la cellule pancréatique depuis la naissance jusqu'à l'âge adulte, chez le lapin. Bull. de la soc. portugaise des scienc. nat. Bd. 8. 1918. — **Cohoe, B. A.:** The finer structure of the glandula submaxillaris of the rabbit. Amer. journ. of anat. Bd. 6. 1907. — **Collin, R.** et **Florentin, P.:** Recherches caryométriques sur le glande de Loewenthal et la croissance rythmique des noyaux. Cpt. rend. de l'assoc. des anat. Amsterdam. 1930. — **Covell, W. P.:** A microscopic study of pancreatic secretion in the living animal. Anat. rec. Bd. 40. 1928. — **Cowdry, E. V.:** Cytological constituents — mitochondria, Golgi-apparatus and chromidial substance. General cytology 1924. — *Idem:* Surface film theory of the function of mitochondria. Amer. naturalist. Bd. 60. 126. — *Idem:* A textbook of histology. London 1934.

Dachis, M.: Zur Histogie und Histogenese der kleinen Unterzungendrüsen (Gl. sublinguales minores) der Hauswiederkäuer, insbesondere des Rindes. Ein weiterer Beitrag zur Entstehung muköser Drüsen. Zeitschr. f. mikrosk. anat. Forsch. Bd. 33. 1933. — **Debeyre, A.:** Sur la diversité de forme des chondriosomes dans les glandes salivaires. Bibliogr. anat. Bd. 22. 1912. Zit. nach ZIMMERMANN (1927). — **Dolley, D. H.:** The general morphology of pancreatic cell function in termes of the nucleocytoplasmic relation. Amer. journ. of anat. Bd. 35. 1925. — **Duesberg, J.:** Plastosomen, »Apparato reticolare interno» und Chromidialapparat. Ergebn. d. Anat. u. Entwicklungsgesch. Bd. 20. 1911. — **Duthie, E. S.:** Studies in the secretion of the pancreas and salivary glands. Proc. roy. soc. London Ser. B. Bd. 114. 1933.

v. Ebner, V.: Ueber die Anfänge der Speichelgänge in den Alveolen der Speicheldrüsen. Arch. f. mikrosk. Anat. Bd. 8. 1872. — *Idem:* A. Köllikers Handbuch der Gewebelehre. Bd. 3. 1902. — **Eichler, H.:** Beiträge zur Histologie des Kehlkopfes der Haussäugetiere. Arch. f. Anat. und. Physiol. Anat. Abt. Jg. 1910. — **Eklöf, H.:** Chondriosomenstudien an den Epithel- und Drüsenzellen des Magen-Darmkanals und den Ösophagusdrüsenzellen bei Säugetieren. Anat. Hefte. Bd. 51. 1914. — **Espinosa, E.:** Beitrag zur Histologie des Kehlkopfes. Inaug.-Diss. Bern 1913. — **Ewald, A.:** Beiträge zur Histologie und Physiologie der Speicheldrüsen des Hundes. Inaug.-Diss. Berlin 1870. Zit. nach OPPEL.

Feulgen, R. und **Rossenbeck, H.:** Mikroskopisch-chemischer Nachweis einer Nucleinsäure vom Typus der Thymonucleinsäure und die darauf beruhende

elektive Färbung von Zellkernen in mikroskopischen Präparaten. Zeitschr. f. physiol. Chemie. Bd. 35. 1924. — **Fleischer, B.:** Beiträge zur Histologie der Tränendrüse und zur Lehre von den Sekretgranula. Anat. Hefte, I. Abt. Bd. 26. 1904. — **Franitchevith, R.:** Über das Verhalten der dem Respirationsapparat des Menschen angehörigen Drüsen bei Färbung mit Mucicarmin. Inaug.-Diss. Bern 1924. Auszug. — **Frankenhäuser, C.:** Untersuchungen über den Bau der Tracheo-Bronchial-Schleimhaut. Inaug.-Diss. St. Petersburg 1879. — **Fuchs-Wolfring, Sophie:** Ueber den feineren Bau der Drüsen des Kehlkopfes und der Luftröhre. Arch. f. mikrosk. Anat. Bd. 52. 1898.

Garnier, C.: Contribution à l'étude de la structure et du fonctionnement des cellules glandulaires séreuses. Du rôle de l'ergastoplasme dans la sécrétion. Inaug.-Diss. Nancy 1899. Zit. nach. ZIMMERMANN (1927). — **Gatenby, J. Bronte:** The prozymogen granules (vacuome) of R. R. Bensley in the Pseudotriton pancreas and the modern neutral-red cytology. Amer. journ. of anat. Bd. 48. 1931. — **Groebbels, F.:** Funktionelle Anatomie und Histophysiologie der Verdauungsdrüsen. Handb. d. norm. u. pathol. Physiol. Bd. 3. 1927. — **Guieysse-Pellissier, A.:** Grains osmiophiles et grains fuchsinophiles dans les cellules séreuses de la glande sousmaxillaire de la souris. Cpt. rend. des séances de la soc. biol. Bd. 70. 1911.

Hamperl, H.: Beiträge zur normalen und pathologischen Histologie menschlicher Speicheldrüsen. Zeitschr. f. mikrosk. anat. Forsch. Bd. 27. 1931. — **Hauschild, M. W.:** Zellstruktur und Sekretion in den Orbitaldrüsen der Nager. Ein Beitrag zur Lehre von den geformten Protoplasmagebilden. Anat. Hefte Bd. 50. 1914. — **Hebold, O.:** Ein Beitrag zur Lehre von Sekretion und Regeneration der Schleimzellen. Inaug.-Diss. Bonn 1879. — **Heidenhain, M.:** Plasma und Zelle. Jena 1907, 1911. — *Idem:* Über die Mallorysche Bindegewebsfärbung mit Karmin und Azokarmin als Vorfarben. Zeitschr. f. wissensch. Mikrosk. und f. mikrosk. Technik. Bd. 32. 1915. — *Idem:* Neue Grundlegungen zur Morphologie der Speicheldrüsen. Anat. Anz. Bd. 52. 1920. — *Idem:* Über die teilungsfähigen Drüseneinheiten oder Adenomeren sowie über die Grundbegriffe der morphologischen System-Lehre. Arch. f. Entwicklungsmechanik d. Organismen. Bd. 49. 1921. — **Heidenhain, R.:** Physiologie der Absonderungsvorgänge. Handbuch der Physiologie von L. Hermann. Bd. V, 1. 1883. — **Held, H.:** Beobachtungen am thierischen Protoplasma. I. Drüsengranula und Drüsenprotoplasma. Arch. f. Anat. u. Physiol. Anat. Abt. 1899. — **Hensel, Hilde:** Beiträge zur Kenntnis des feineren Baues der Schilddrüse der Neunaugenlarven. Zeitschr. f. Zellforsch. u. mikrosk. Anat. Bd. 15. 1932. — **Hertwig, G.:** Allgemeine mikroskopische Anatomie der lebenden Masse. Handb. d. mikrosk. Anat. d. Menschen. I, 1. 1929. — **Herzig, Anna:** Über Nebenkerne, Basalfilamente, Kristalloide und ähnliche Gebilde im Plasma verschiedener Zellen. Zeitschr. f. Zellforsch. Bd. 21. 1934. — **Hett, J.:** Histologische Beobachtungen am Pankreas der Maus. Zeitschr. f. mikrosk. anat. Forsch. Bd. 1. 1924. — **Heymann, P.:** Histologie der Schleimhaut des Kehlkopfes und der Luftröhre. Handb. d. Laryngol. u. Rhinol. Bd. 1. 1898. Zit. nach OPPEL. — **Heymann, R.:** Beitrag zur Kenntnis des Epithels und der Drüsen des menschlichen Kehl-

kopfes im gesunden und im kranken Zustande. Virchows Arch. Bd. 118. 1889. — **Hirsch, G. C.:** Die wechselnde Permeabilität der Pankreaszelle als limitierender Faktor der vitalen Neutralrotfärbung. Zeitschr. f. Zellforsch. u. mikrosk. Anat. Bd. 14. 1931. — *Idem:* Die Lebendbeobachtung der Restitution des Sekretes im Pankreas. I. Die Restitution der Granula nach Pilocarpinreizung, ihr Ort und ihre Zeit. Ebenda 1932. — IV. Die Restitution der Drüse als Ganzes nach Pilocarpinreizung. Mit einem Exkurs über synchrone, hemisynchrone und asynchrone Zellarbeit. Ebenda. — *Idem:* 1927. Siehe JORDAN und HIRSCH. — **Hirschler, J.:** Über den Golgischen Apparat embryonaler Zellen. (Untersuchungen an Embryonen von Lainaeus stagnalis L. Mollusca.) Arch. f. mikrosk. Anat. Bd. 91. 1918. — *Idem:* Studien über die sich mit Osmium schwärzenden Plasmakomponenten (Golgi-Apparat, Mitochondrien) einiger Protozoenarten, nebst Bemerkungen über die Morphologie der ersten von ihnen im Tierreiche. Zeitschr. f. Zellforsch. u. mikrosk. Anat. Bd. 5. 1927. — *Idem:* Appareil de Golgi-vacuome au cours de la spermatogénèse chez Macrothylacia rubi L. (Lépidoptère). Cpt. rend. des séances de la soc. de biol. Bd. 98. 1928. — *Idem:* Relations topographiques entre l'appareil de Golgi et le vacuome au cours de la spermatogénèse chez Phalera bucephala L. et Dasychira selenitica Esp. (Lepidoptera). Ebenda. — **Hirschler, J.** et **Hirschlerowa:** L'appareil de Golgi et le vacuome dans une certaine catégorie de cellules somatiques chez la larve de Phyrganea grandis L. (Trichoptera). Ebenda. — **Holmgren, E.:** Beiträge zur Morphologie der Zelle. II. Anat. Hefte Bd. 25. 1904. — **Honda, R.:** The general functional significance of the mitochondria in the submaxillary gland of the albino rat. Anat. rec. Bd. 34. 1927. — *Idem:* The Golgi apparatus in the glandular cells of the adult albino rat. Folia anat. Jap. 1929. — **Horning, E. S.:** Histological observations on pancreatic secretion. Austr. journ. of exp. biol. a. med. science. Bd. 2, Nr. 3. 1925. — **Hoven, H.:** Contribution à l'étude du fonctionnement des cellules glandulaires. Du rôle du chondriome dans la sécrétion. (Note préliminaire). Anat. Anz. Bd. 37. 1910. — *Idem:* Contribution à l'étude du fonctionnement des cellules glandulaires. Du rôle du chondriome dans la sécrétion. Arch. f. Zellforsch. Bd. 8. 1912. — **Hoyer, H.:** Über den Nachweis des Mucins in Geweben mittels der Färbemethode. Arch. f. mikrosk. Anat. Bd. 36. 1890.

Illing, G.: Vergleichende makroskopische und mikroskopische Untersuchungen über die submaxillaren Speicheldrüsen der Haussäugetiere. Anat. Hefte Bd. 26. 1904. — *Idem:* Ein Beitrag zur vergleichenden Anatomie und Histologie der Speicheldrüsen. Die mandibularen (submaxillaren) Speicheldrüsen des Affen. Ebenda Bd. 102. 1907.

Jacobs, W.: Der Golgische Binnenapparat. Ergebnisse und Probleme. Ergebn. d. Biol. Bd. 2. 1927. — *Idem:* Untersuchungen über die Cytologie der Sekretbildung in der Mitteldarmdrüse von Astacus leptodactylus. Zeitschr. f. Zellforsch. u. mikrosk. Anat. Bd. 8. 1929. — **Jacovleff, A.:** Recherches sur la structure fine de la muqueuse de l'épiglotte chez l'homme. Diss. Lausanne 1910. Zit. nach PATZELT. — **Jordan, H. J.** und **Hirsch, G. C.:** Einige verglei-

chend-physiologische Probleme der Verdauung bei Metazoen. Handb. d. norm. u. pathol. Physiol. Bd. 3. 1927.

Kanthack, A. A.: Studien über die Histologie der Larynxschleimhaut. I. Die Schleimhaut des halbausgetragenen Fötus. Virchows Arch. Bd. 118. 1889. — II. Die Schleimhaut des neugeborenen Kindes nebst einigen Bemerkungen über die »Metaplasie» des Larynxepithels und die »epidermoidale Umwandlung» desselben. Ebenda Bd. 119, 120. 1890. — **Key, J. A.:** On the relation of mitochondria to zymogen granules. Anat. rec. Bd. 10. 1916. — **Klein, E.:** Observations on the structure of cells and nuclei. Quart. journ. of microsc. science. New ser. Bd. 19. 1879. Zit. nach OPPEL. — **Kollman, M. und Papin, L.:** Études sur les lémuriens. I. Le larynx et le pharynx. Anatomie comparée et anatomie microscopique. Ann. sc. nat. zool. Bd. 19. 1914. — **Kolossow, A.:** Eine Untersuchungsmethode des Epithelgewebes, besonders Drüsenepithelien und die erhaltenen Resultate. Arch. f. mikrosk. Anat. Bd. 52. 1898. — **Kolster, R.:** Mitochondria und Sekretion in den Tubuli contorti der Niere. Beiträge zur pathol. Anat. u. zur allg. Pathol. Bd. 51. 1911. — *Idem:* Über die durch Golgis Arsenik und Cajals Urannitrat-Silbermethode darstellbaren Zellstrukturen. Verhandl. d. anat. Ges. Greifswald 1913. — **Kopsch, Fr.:** Das Binnengerüste in den Zellen einiger Organe des Menschen. Zeitschr. f. mikrosk. anat. Forsch. Bd. 5. 1926. — **Krause, R.:** Zur Histologie der Speicheldrüsen. Speicheldrüsen des Igels. Arch. f. mikrosk. Anat. Bd. 45. 1895. — *Idem:* Beiträge zur Histologie der Speicheldrüsen. Die Bedeutung der Giannuzzi'schen Halbmonde. Ebenda Bd. 49. 1897. — **Krijgsman, B. J.:** Arbeitsrythmus der Verdauungsdrüsen bei Helix pomatia. I: Die natürlichen Bedingungen. Zeitschr. f. vergl. Physiol. Bd. 2. 1925. — II: Sekretion, Resorption und Phagocytose. Ebenda Bd. 8. 1929.

Laguesse, E. et **Debeyre, A.:** A propos de chondriome et des grains de sécrétion. Cpt. rend. des séances de la soc. biol. Bd. 92. 1925. — **Lebedeva, N.:** Über die Ablagerung von Lipoidsubstanzen im Kehlkopf und in der Luftröhre. Zeitschr. f. Hals-, Nasen- u. Ohrenheilk. Bd. 25. 1930. — **Levi, G.:** I Condriosomi nelle cellule secernenti. Anat. Anz. Bd. 42. 1912. — **Livini, F.:** Intorno alla struttura della trachea. Monit. zool. ital. Bd. 7. 1896. Zit. nach OPPEL. — **Loewenthal, N.:** Drüsenstudien. III: Die Unterkieferdrüse des Igels und der weissen Ratte. Arch. f. mikrosk. Anat. Bd. 71. 1908. — **Ludford, R. J.:** The vital staining of normal and malignant cells. III: Vital staining of acinar cells of the pancreas and its bearing on the theories of vital staining with basic dyes. Proc. roy. soc. of London. Ser. B. Bd. 107. 1931. — **Lutz, H.:** Physiologische und morphologische Deutung der im Protoplasma der Drüsenzellen ausserhalb des Kernes vorkommenden Strukturen. Arch. f. Zellforsch. Bd. 16. 1922.

Ma, Wen-Chao: The changes in the pancreatic cell of the guinea-pig during inanition and refeeding. Anat. rec. Bd. 27. 1924. — *Idem:* The relation of mitochondria and other cytoplasmic constituents to the formation of secre-

tions granules. Amer. journ. of anat. Bd. 41. 1928. — **Mathis, J.:** Über Sekretionserscheinungen in Drüsenausführungsgängen. Zeitschr. f. mikrosk. anat. Forsch. Bd. 13. 1928. — **Maximow, A.:** Beiträge zur Histologie und Physiologie der Speicheldrüsen. Arch. f. mikrosk. Anat. Bd. 58. 1901. — *Idem:* Sur les méthodes de fixation et de coloration des chondriosomes. Cpt. rend. des séances de la soc. de biol. Bd. 79. 1916. — *Idem:* Sur la structure des chondriosomes. Ebenda. — **Maziarski, S.:** Über den Bau und die Einteilung der Drüsen. Anat. Hefte Bd. 18. 1901. — **Metzner, R.:** Die histologischen Veränderungen der Drüsen bei ihrer Tätigkeit. W. Nagels Handb. d. Physiol. d. Menschen. Bd. 2. 1907. — *Idem:* Beiträge zur Morphologie und Physiologie einiger Entwicklungsstadien der Speicheldrüsen carnivorer Haustiere, vornehmlich der Katze. Verhandl. d. Naturforsch. Ges. Bd. 20. Basel 1910. — *Idem:* Beiträge zur Physiologie der Ohrspeicheldrüse. Pflügers Arch. f. d. gesamte Physiol. Bd. 201. 1923. — **Meves, Fr.** und **Tsukaguchi, R.:** Ueber das Vorkommen von Plastosomen im Epithel von Trachea und Lunge. Anat. Anz. Bd. 46. 1914. — **Michaelis, L.:** Die vitale Färbung, eine Darstellungsmethode der Zellgranula. Arch. f. mikrosk. Anat. Bd. 55. 1900. — **Miller, S. P.:** Effects of various types of inanition upon the mitochondria in the gastrointestinal epithelium and in the pancreas of the albino rat. Anat. rec. Bd. 23. 1922. — **Mislawsky, A. N.:** Beiträge zur Morphologie der Drüsenzellen. Ueber das Chondriom der Pankreaszelle einiger Nager. Anat. Anz. Bd. 39. 1911. — **Moloy, H. C.** und **Smith, J. H.:** Mitochondria in the submaxillary gland of the rabbit with particular reference to nerve stimulation. Anat. rec. Bd. 45. 1930. — **Morelle, J.:** La substance de Golgi dans les cellules pancréatiques des Vertébrés. Cpt. rend. des séances de la soc. de biol. Bd. 91. 1924. — **Müller, E.:** Ueber Sekretkapillaren. Arch. f. mikrosk. Anat. Bd. 45. 1895. — *Idem:* Drüsenstudien. I: Die serösen Speicheldrüsen. Arch. f. Anat. u. Physiol. Anat. Abt. 1896. — *Idem:* Drüsenstudien II. Zeitschr. f. wissensch. Zool. Bd. 64. 1898. — **v. Möllendorff, W.** und **Milie:** Durchtränkungs- und Niederschlagsfärbung als Haupterscheinungen bei der histologischen Färbung. Ergebn. d. Anat. Bd. 25. 1924.

Nahm, Laura: A study of the Golgi elements. Journ. morphol. Bd. 54. 1933. — **Nassonov, D. N.:** Das Golgische Binnennetz und seine Beziehungen zu der Sekretion. Untersuchungen über einige Amphibiendrüsen. Arch. f. mikrosk. Anat. Bd. 97. 1923. — *Idem:* Das Golgische Binnennetz und seine Beziehungen zu der Sekretion. (Fortsetzung.) Morphologische und experimentelle Untersuchungen an einigen Säugetierdrüsen. Ebenda Bd. 100. 1924. — *Idem:* Die physiologische Bedeutung des Golgi-Apparats im Lichte der Vitalfärbungsmethode. Zeitschr. f. Zellforsch. u. mikrosk. Anat. Bd. 3. 1926. — *Idem:* Die Tätigkeit des Golgi-Apparates in den Epithelzellen der Epididymis. Ebenda Bd. 4. 1927. — **Negri, A.:** Ueber die feinere Structur der Zellen mancher Drüsen bei den Säugetieren. Verhandl. d. anat. Ges. Pavia 1900. — **Neubert, K.:** Bau und Entwicklung des menschlichen Pankreas. Beitrag XII: Zur synthetischen Morphologie. Arch. f. Entwicklungsmechanik. Bd. 111. 1927. — **Noll, A.:** Das Verhalten der Drüsengranula bei der Sekretion der Schleimzellen und die Bedeutung der Giannuzzischen Halbmonde. Arch. f. Anat. u. Physiol. Suppl. 2. 1902.

O'Leary, J.: An experimental study of the islet cells of the pancreas in vivo. Anat. rec. Bd. 45. 1930. — **Oppel, A.:** Lehrbuch der vergleichenden mikroskopischen Anatomie. Bd. 3: Mundhöhle, Bauchspeicheldrüse und Leber. Jena 1900. — Bd. 6: Atmungsapparat. 1905.

Parat, Marquerite und **M.:** Essai d'analyse histochimique et morphologique de la zone de Golgi. (Cellule de la glande pelvienne du triton, cellules intestinales de triton et d'axolotl.) Arch. d'anat. microsc. Bd. 26. 1930. — **Parat, M.:** Évolution phylo- et ontogénétique du vacuome, du chondriome actif et du »système» ou de la »zone de Golgi» de la cellule animale. Cpt. rend. de l'assoc. des anat. Amsterdam 1930. — **Parat, M.** und **Painleve, J.:** Rôle du vacuome (Appareil de Golgi) et du chondriome dans la formation des grains de sécrétions. Cpt. rend. des séances de la soc. de biol. Bd. 92. 1925. — **Patzelt, V.** (j:or): Über die menschliche Epiglottis und die Entwicklung des Epithels in den Nachbargebieten. Zeitschr. f. Anat. u. Entwicklungsgesch. Bd. 70. 1924. — **Paul, O.:** Beiträge zur vergleichenden Histologie der Trachea von Pferd, Schwein und Katze. Inaug.-Diss. Leipzig 1913. — **Pischinger, A.:** Beiträge zur Kenntnis der Speicheldrüsen, besonders der Glandula sublingualis und submaxillaris des Menschen. Zeitschr. mikrosk. anat. Forsch. Bd. 1. 1924.

Ramón y Cajal, S.: Alcunas variaciones fisiológicas y patológicas del aparato reticolar de Golgi. Trab. d. lab. de invest. biol. Univ. de Madrid. 12. 1915. Zit. nach folg. und ZIMMERMANN (1927). — *Idem:* Histology. London 1933. — **Rawlinson, H. E.:** Cytological changes after autonomic and adrenalin stimulation of the cat's submaxillary gland. Anat. rec. Bd. 57. 1933. — **Regaud, Cl.** et **Mawas, J.:** Ergastoplasme et mitochondries dans les cellules de la glande sous-maxillaire de l'homme. Cpt. rend. des séances de la soc. de biol. Bd. 66. 1909. — *Idem:* Sur les mitochondries des glandes salivaires chez les mammifères. Ebenda. — *Idem:* Sur la structure du protoplasma (ergastoplasma, mitochondries, grains de ségrégation) dans les cellules séro-zymogènes des acini et dans les cellules des canaux excréteurs de quelques glandes salivaires des mammifères. Résumé. Cpt. rend. de l'assoc. de l'anat. Bd. 11. Réun. 1909. Zit. nach ZIMMERMANN (1927). — **Renaut, J.:** Traité d'histologie pratique. Bd. 2. Paris 1897. Zit. nach OPPEL. — **Roskin, G.:** Die Drüsenzellen von Pteropoda. Zeitschr. f. Zellforsch. u. mikrosk. Anat. Bd. 3. 1926.

Saguchi, S.: Studies on the glandular cells of the frogs pancreas. Amer. journ. of anat. Bd. 26. 1920. — **Sarkkila, A.:** Beiträge zur Histologie der Unterkieferdrüse des Pferdes. Zeitschr. f. Anat. u. Entwicklungsgesch. Bd. 87. 1928. — **Schaffer, J.:** Beiträge zur Histologie menschlicher Organe. IV: Zunge. V: Mundhöhle-Schlundkopf. VI: Ösophagus. VII: Kardia. Sitzungsber. d. Akad. Wien. Mathem.-naturw. Kl. Abt. 3. Bd. 106. 1897. — *Idem:* Zur Histologie der Unterkieferspeicheldrüsen bei Insectivoren. Zeitschr. f. wissensch. Zool. Bd. 89. 1908. — *Idem:* Beiträge zur Histologie menschlicher Organe. VIII: Glandula bulbo-urethralis (Cowperi) und vestibularis major (Bartholini). Sitzungsber. d. Akad. Wien. Mathem.-naturw. Kl. Abt. 3. Bd. 126. 1917. — *Idem:* Das Epithelgewebe. Handb. d. mikrosk. Anat. d. Menschen. Bd. II, 1. 1927. — **Schiefferdecker, P.:** Einige Befunde bei der Untersuchung der menschlichen

Nasenschleimhaut. Sitzungsber. d. Nieder-Rhein. Ges. f. Natur- u. Heilk. Bonn. 1. Hälfte. Med. Sekt. 1896. — **Schnitzler, A.:** Beitrag zur Kenntnis der Trachealschleimhaut, mit besonderer Berücksichtigung der Basalmembran. Inaug.-Diss. München 1893. Zit. nach OPPEL. — **Schultze, O.:** Über die Genese der Granula in den Drüsenzellen. Anat. Anz. Bd. 28. 1911. — **Schumacher, S.:** Histologie der Luftwege und Mundhöhle. Handb. d. Hals-, Nasen- und Ohrenheilk. v. Denker u. Kahler. Bd. 1. 1925. — *Idem:* Der Schlundkopf. Die Speiseröhre. Handb. d. mikrosk. Anat. d. Mensch. v. W. v. Möllendorff. Bd. V, 1. 1927. — **Smirnow, A. E.:** Zur Frage über den mikroskopischen Bau der Submaxillaris beim erwachsenen Menschen. Anat. Anz. Bd. 23. 1903. — **Solger, B.:** Ueber den feineren Bau der Glandula submaxillaris des Menschen mit besonderer Berücksichtigung der Drüsengranula. Festschr. z. 70. Geburtst. v. C. Gegenbaur. Bd. II. 1896. — **Stormont, D. L.:** The salivary glands. Special cytology von Cowdry. Bd. 1. 1932. — **Stöhr, Ph.:** Über Schleimdrüsen. Anat. Anz. Jg. 2. 1887. — *Idem:* Über Schleimdrüsen. Festschr. f. A. v. Kölliker z. Feier s. 70. Geburtst. 1887. — *Idem:* Über Randzellen und Sekretkapillaren. Arch. f. mikrosk. Anat. Bd. 47. 1896. — *Idem:* Lehrbuch der Histologie. Jena 1901.

Takagi, K.: Untersuchungen über die Unterkieferdrüse der Katze mit besonderer Berücksichtigung des Chondrioms. Zeitschr. f. mikrosk. anat. Forsch. Bd. 2. 1925. — **Tarchetti, P.:** Sulla struttura delle ghiandole mucipare della trachea. Rivista di med. chirurgia e terapia di Soresina. Torino 1875. Zit. nach OPPEL. — **Tschassownikow, N.:** Über den Gang des Sekretionsprozesses in den Zellen des Magendeckepithels bei einigen Amphibien und Säugern. Zeitschr. f. Zellforsch. u. mikrosk. Anat. Bd. 5. 1927. — **Turchini, J.:** A propos de l'appareil de Golgi des glandes sous-maxillaires. Arch. de la soc. de sc. méd. Bd. 10. 1929.

Uotila, U.: Beiträge zur Histophysiologie der Schilddrüse. Akad. Abhandl. Ann. acad. scient. Fennicae. Ser. A. Tom. XL. N:o 3. Helsinki 1934.

Waller, C. und **Björkman, G.:** Studien über den Bau der Trachealschleimhaut mit besonderer Berücksichtigung des Epithels. Biol. Untersuch. v. Retzius. Bd. 2. 1882. — **Wätjen, J.:** Zur Pathologie der trachealen Schleimdrüsen. Beitr. z. pathol. Anat. u. z. allg. Pathol. Bd. 68. 1921.

Ziegler, H.: Beiträge zum Bau der Unterkieferdrüse der Hauswiederkäuer. Rind, Ziege und Schaf. Zeitschr. f. Anat. u. Entwicklungsgesch. Bd. 82. 1927. — *Idem:* Zur Histologie der grossen Unterzungendrüse von Rind, Ziege und Schaf. Zugleich ein Beitrag zur Frage der Entstehung muköser Drüsenhauptstücke. Ebenda Bd. 89. 1929. — **Zimmermann, K.:** Beiträge zur Kenntnis einiger Drüsen und Epithelien. Arch. f. mikrosk. Anat. Bd. 52. 1898. — *Idem:* Beitrag zur Kenntnis des Baues und der Funktion der Fundusdrüsen im menschlichen Magen. Ergebn. d. Physiol. Bd. 24. 1925. — *Idem:* Die Speicheldrüsen der Mundhöhle und die Bauchspeicheldrüse. Handb. d. mikrosk. Anat. d. Mensch. v. W. v. Möllendorff. Bd. V, 1. Berlin 1927.

Erklärung der Abbildungen.

Die Abbildungen 1—19 finden sich im Text. Die Abbildungen 20—59 (Tafel 1—10) sind mit dem HAEGENERschen Apparat (ZEISS) aufgenommene Photogramme. Die Abbildungen 2—19 und 60—104 (Tafel 11—15) sind auf die Ebene des Untersuchungstisches projiziert mit Hilfe des ABBÉschen Zeichenapparats gezeichnet. Beim Einzeichnen diente für die schwächste Vergrösserung ZEISS' apochrom. Obj. 10 (n. A. 0.30) mit Kompensationsokular 15×, für die stärkste Vergrösserung Obj. hom. Imm. 120× (n. A. 1.30) mit Kompensationsokular 10× oder 15× (alle Bilder auf den Tafeln). Die meisten der ungefärbten Bilder sind ein wenig verkleinert (5/6—2/3). Die wirkliche Vergrösserung wird in der Erklärung unter jedem Bilde besonders erwähnt. Die Abbildungen 60—72 sind in den natürlichen Farben wiedergegeben, die Abbildungen 1—19 und 73—104 sind Tuschezeichnungen.

Alle Zeichnungen sind vom Verf. selbst ausgeführt.

Tafel 1. **Meerschweinchen:** Kehlkopf, Trachea.

Abb. 20. Beinahe rein albuminöse Drüsengruppe aus dem Kehlkopf. Rechts nahe dem Knorpel sind ein paar Schleimzellen sichtbar. Technik: ZENKER, Azan. Vergrösserung etwa 100 ×.

Abb. 21. Gemischte Drüse aus dem Kehlkopf. Oben zwei röhrenförmige, unverzweigt aussehende, aber tatsächlich winkelrecht gegen die Schnittebene gegabelte Endstücke; unten ein grösserer, verzweigter Komplex, zu welchem, wie die Serienschnitte darlegten, auch das benachbarte isolierte Rohrstück gehörte. Links ein Dimer mit unverschleimten Trennungszellen. Die Schleimrohre sind ungleichmässig verschleimt. Technik: ZENKER, Azan. Vergrösserung 250 ×.

Abb. 22. Derselbe Schnitt wie in Abb. 20. Zahlreiche Schleimrohre enthaltende Drüse. Mehrere Halbmonde sichtbar. Vergrösserung etwa 120 ×.

Abb. 23. Trachea. Von dem Gang (?) mitten im Bilde gehen zwei unverschleimte, Halsstücken ähnliche, schmale Röhren aus, um in das Schleimrohr einzumünden. Technik: Formol, DELAFIELDs Hämatoxylin-Kongorot. Vergrösserung etwa 100 ×.

Tafel 2. **Meerschweinchen:** Kehlkopf.

Abb. 24. Gemischte Drüse. Die Schleimzellen sind sehr voll. Links ein grosses, nach oben röhrenförmig werdendes, 120 μ breites Endstück. Oben ein

85 μ breites, abgeplattetes Endstück, nach seiner Lumenform ein Trimer. In den Lumina der Schleimrohre in grosser Menge protoplasmatische, abgerissene Ausläufer. In den Eiweisszellen sind die Chondriosomen erhalten geblieben. Technik: Formol, Eisenhämatoxylin. Vergrösserung 350 ×.

Abb. 25. In den Schleimzellen ist eine protoplasmatische Querzone deutlich sichtbar. Die Eiweisszellen enthalten oberhalb des Kerns ein wie helle Schlingen aussehendes GOLGI-Negativ. Technik: KOLSTER, Azan. Vergrösserung 1350 ×.

Abb. 26. Verschiedenartige Halbmonde und Endstücke mit ungewöhnlich deutlichen Sekretkapillaren. Technik: ZENKER, Azan. Vergrösserung 550 ×.

Abb. 27. Einseitige Überwallung des Endstückes. Sowohl in den Schleim- wie in den Eiweisszellen sind die Sekretgranula erhalten geblieben; in den ersteren kommen auch Ringgranula vor. Technik: CHAMPY, Eisenhämatoxylin. Vergrösserung 1200 ×.

T a f e l 3. **Meerschweinchen:** Kehlkopf.

Abb. 28. Epithel von einem grossen Drüsengang. Abwechselnd Flimmer- und Schleimzellen. Gegen die Basalmembran sind Basalzellen sichtbar. Ein Teil der Sekretgranula hat sich schwarz gefärbt. In den Lumina eine granulaartige Masse. Technik: CHAMPY, Eisenhämatoxylin. Vergrösserung 950 ×.

Abb. 29. Dimer mit verschleimten Trennungszellen. Sowohl in den Eiweiss- wie in den Schleimzellen haben sich die Chondriosomen zu einer Zone zwischen dem apikalen und dem supranukleären Gebiet gruppiert. Technik: KOLSTER, ALTMANN. Vergrösserung 1000 ×.

Abb. 30. Ein längerer, albuminöser Tubulus. In den flachen Ausbuchtungen an den Enden und im Verlauf des Rohrs sind die Zellen etwas sekretreicher. Oben sind volle Schleimzellen sichtbar. Technik: CHAMPY-Osmium. Vergrösserung 400 ×.

Abb. 31. Rein albuminöse Zellen mit stabförmigen Chondriosomen. Technik: Atropin, KOLSTER, Eisenhämatoxylin. Vergrösserung 1500 ×.

T a f e l 4. **Meerschweinchen:** Kehlkopf.

Abb. 32. Verzweigter Eiweisszellenkomplex. Die Zellen sind relativ sekretvoll. Die GOLGI-Apparate in den Eiweisszellen einfach, mit undichten Balken. In den Schleimzellen haben sie im Basalteil der Zelle die Form von unregelmässigen Balkennetzen. Technik: Atropin, CHAMPY-Osmium. Vergrösserung 500 ×.

Abb. 33. Relativ volle, fuchsinophile Granula enthaltende Eiweisszellen und auf der anderen Seite des Rohrs Schleimzellen, wo in der Zellbasis ein einfacher, schalenförmiger GOLGI-Apparat zu sehen ist. Technik: Atropin, CHAMPY-Osmium, NASSONOV-KULL. Vergrösserung 1000 ×.

Abb. 34. Volle Schleimzellen, wo der GOLGI-Apparat zu dünnen anastomosierenden (auf der Photographie teilweise unsichtbaren) Fasern zwischen den Granula in der basalen Zellhälfte zerfallen scheint. Unten in dem keilförmigen Endstück eine grosse Eiweisszelle, wo der GOLGI-Apparat eine zentrale Sekretgranulagruppe umschliesst. Technik: Atropin, CHAMPY-Osmium, Muchämatin. Vergrösserung 1100 ×.

Abb. 35. Eiweisszellen in den ersten Stadien der Sekretion, mit grossen, vielmaschigen GOLGI-Apparaten. In dem apikalen Teil der Zelle eine Granulaanhäufung. Rechts ein paar Zellen mit verdunkeltem Protoplasma und nur dünn imprägniertem GOLGI-Apparat. Technik: CHAMPY-Osmium. Vergrösserung 1300 ×.

Tafel 5. **Meerschweinchen:** Kehlkopf.

Abb. 36. Entleerte und sich entleerende Schleimzellen. Technik: Pilocarpin. CHAMPY-Osmium. Vergrösserung 1250 ×.

Abb. 37. Homogene Vakuolen in der Basis enthaltende Eiweisszellen und volle Schleimzellen. Technik: CHAMPY-Osmium, NASSONOV-KULL. Vergrösserung 1300 ×.

Abb. 38. Sekretbildende Schleimzellen mit ihren GOLGI-Apparaten. Technik: CHAMPY-Osmium. Vergrösserung 1300 ×.

Abb. 39. Protoplasmatische Schleimzellen. Nur im Gebiet des GOLGI-Apparats findet man eine schwache, diffuse Schleimreaktion. Technik: Pilocarpin, CHAMPY-Osmium, Azan. Vergrösserung 1000 ×.

Tafel 6. **Katze:** Trachea.

Abb. 40. Schleimhaut vom oberen Teil der Trachea. Die Schleimzellen sind ungewöhnlich leer. Technik: CHAMPY, Azan (blaues Filter). Vergrösserung 90 ×.

Abb. 41. Schleimhaut von der Mitte der Trachea. Technik: ZENKER, Azan. Vergrösserung 100 ×.

Abb. 42. Albuminöser Tubulus. In den Zellen am Ende desselben haben sich die Granula mit Azan rot gefärbt (schwarze Körnchen), in den tieferliegenden Zellen meistens blau (im Photogramm grau). Technik: Atropin, CHAMPY, Azan (blaues Filter). Vergrösserung 1000 ×.

Abb. 43. Tubulusartiges Endstück, wo die Sekretkapillaren sichtbar sind. Längs derselben sind die hauptsächlich mit Azan rot gefärbten Sekretgranula angeordnet. An der Röhrenbasis eine flache, etwas vorbuchtende Falte; auch in Serienschnitten kann festgestellt werden, dass solche Falten sich dem Tubulus anschliessen. Technik: Atropin, KOLSTER, Azan. Vergrösserung 400 ×.

Tafel 7. **Katze:** Trachea.

Abb. 44. Protoplasmatische Ausläufer in den Schleimzellen. Technik: SCHAFFER, Azan. Vergrösserung 1000 ×.

Abb. 45. In den Schleimzellen sieht man mit Azan dunkelblau oder rot gefärbte besondere Stücke, die Übergangsformen zu gewöhnlichen, im Bilde ungefärbten Sekretgranula bilden. Technik: CHAMPY, Azan. Vergrösserung 1200 ×.

Abb. 46. Querschnitt eines Tetrameren. In den Eiweisszellen mit etwas Sekret im Apex sind filamentförmige Chondriosomen sichtbar. Technik: Pilocarpin, KOLSTER, NASSONOV-KULL. Vergrösserung 1300 ×.

Abb. 47. Oben sekretleere Schleimzellen, unten Eiweisszellen, welche dieselbe Phase vertreten wie in Abb. 46, mit ihren Chondriosomen. Die hellen, geschlängelten Gebilde in den Eiweisszellen sind GOLGI-Negative. Technik: wie oben. Vergrösserung 1000 ×.

Tafel 8. **Katze:** Trachea.

Abb. 48. Vielverzweigtes Schleimrohr. In den Zellen GOLGI-Apparate verschiedener Stadien. Technik: CHAMPY-Osmium. Vergrösserung 400 ×.

Abb. 49. Ziemlich kleine Gangerweiterung, an die sich wenige albuminöse Knospen anschliessen. Die Zellen sind hoch, schmal, zum Teil Schleim enthaltend. Unten ein grosser Fettropfen im Bindegewebe. Technik: CHAMPY-Osmium. Vergrösserung 400 ×.

Abb. 50. GOLGI-Apparate in unverschleimten Zellen rechts unten. Oben in den Zellen zeigen die in das Lumen vorbuchtenden Apices schwache Schleimreaktion. Technik: Pilocarpin, CHAMPY-Osmium, Azan. Vergrösserung 950 ×.

Abb. 51. Zellen mit beginnender Schleimbildung. Die Gegend des GOLGI-Apparats und die Ausläufer zeigen Schleimreaktion. Über dem Kern einzelne osmierte Granula, die wahrscheinlich »Mitochondrialstücken» entsprechen. Technik: wie oben. Vergrösserung 950 ×.

Tafel 9. **Katze:** Trachea.

Abb. 52. Volle Schleimzellen, wo der GOLGI-Apparat aus ziemlich ungleich dicken, unregelmässigen Balken besteht und hauptsächlich in der Zellbasis und an den Seitenwänden liegt. Die Eiweisszellen der Acini sind mässig gefüllt. Technik: CHAMPY-Osmium, Azan. Vergrösserung 650 ×.

Abb. 53. Halbgefüllte Eiweisszellen. Ihre GOLGI-Apparate sind grosse, zusammenhängende Netze. Unten Querschnitte von GOLGI-Apparaten der Schleimzellen. Die Apparatbalken sind namentlich in den Eiweisszellen dünner als gewöhnlich. Technik: ALTMANN-Osmium. Vergrösserung 1000 ×.

Abb. 54. Einheitliche GOLGI-Apparaten in halbgefüllten Eiweisszellen. Unten vereinzelte volle Schleimzellen. Technik: CHAMPY-Osmium, Mucikarmin. Vergrösserung 1000 ×.

Abb. 55. Volle Eiweisszellen. Der GOLGI-Apparat scheint gewissermassen seine Kontinuität verloren zu haben. Technik: CHAMPY-Osmium. Vergrösserung 1100 ×.

Tafel 10. **Katze, Fledermaus, Waschbär.**

Abb. 56. Katze. Trachea. Volle Eiweisszellen. Der GOLGI-Apparat teilweise in Stücke zerfallen. Technik: CHAMPY-Osmium. Vergrösserung 1600 ×.

Abb. 57. Neugeborene Katze. Trachea. Querschnitt einer Schleimröhre; unten eine Eiweissknospe mit granulierten Zellen. Die GOLGI-Negative sind sehr deutlich sichtbar. Technik: ORTH, Thionin. Vergrösserung 900 ×.

Abb. 58. Fledermaus. Grosse Gangbuchten in der hinteren Luftröhrenwand (bei Cart. cricoidea). Die stark metachromatischen Knorpel und Eiweisszellen erscheinen im Photogramm schwarz. Die Schleimhaut hat sich im Präparat vom Knorpel abgelöst. Technik: SCHAFFER, Thionin (blaues Filter). Vergrösserung 70 ×.

Abb. 59. Waschbär. Verzweigter röhrenförmiger Eiweissknospenkomplex. In der Umgebung des Zellkerns zahlreiche fuchsinophile »Basalgranula». Die kleinen Stäbchen sind Chondriosomen. Technik: REGAUD, NASSONOV-KULL. Vergrösserung 800 ×.

Tafel 11. **Meerschweinchen:** Kehlkopf.

Abb. 60. Tetramer mit völlig verschleimten Trennungszellen. Die Knospen *a* und *d* sind voneinander getrennt, *c* und *b* dagegen nur durch eine kleine Basalmembranfalte geschieden. Die Granula der Eiweisszellen haben sich mit Azan rot gefärbt und sind stark lichtbrechend. In einer Zelle gibt es jedoch nur blaue Granula *(b)*, in einigen anderen ausser roten auch wenige blaue *(d)*. Die Granula der Schleimzellen sind etwas zu dunkel gefärbt. Technik: Atropin, KOLSTER, Azan. Vergrösserung 900 ×.

Abb. 61. Beinahe volle Eiweisszelle, wo aber zwischen der apikalen Sekretgruppe und der Gruppe im GOLGI-Gebiet noch die Protoplasmazone sichtbar ist. Technik: KOLSTER, Azan. Vergrösserung 2000 ×.

Abb. 62. In der albuminösen Zelle über dem Kern eine grosse, homogenes Kolloid enthaltende Vakuole. Technik: Pilocarpin, CHAMPY, Azan. Vergrösserung 2200×.

Abb. 63. Azanblaue und -rote Granula enthaltende Eiweisszelle. Oberhalb des Kerns in der GOLGI-Zone sind die Granula sehr klein, kaum sichtbar. Technik: Pilocarpin, CHAMPY, Azan. Vergrösserung 2000 ×.

Abb. 64. Eiweisszelle im Stadium der Sekretbildung. Die mit Azan blau gefärbten Granula sind längs der GOLGI-Balken, einzelne auch im Zellapex angeordnet. Der Kern enthält zweierlei Nukleolen. Technik: Pilocarpin, CHAMPY-Osmium. Vergrösserung 2200 ×.

Abb. 65. Sekretgranula enthaltende, hochprismatische Zellen von einem grossen Gang. Gegen die Basalmembran sind Basalzellen sichtbar. In den Zellen zahlreiche »Ringgranula», in der Zelle links kleine, punktförmige, rot gefärbte Vorstadien. Technik: CHAMPY, Azan. Vergrösserung 1300 ×.

Tafel 12. **Meerschweinchen, Maus, Katze.**

Abb. 66. Meerschweinchen. Kehlkopf. Volle Schleimzellen. Die GOLGI-Balken schlängeln sich in den Basalteilen der Zelle zwischen den Granula. In der Zelle rechts lassen die meisten Granula ein fuchsinophiles Zentrum erkennen. Technik: Atropin, CHAMPY-Osmium, NASSONOV-KULL. Vergrösserung 2200 ×.

Abb. 67. Meerschweinchen. Kehlkopf. Schleimzelle im Stadium der Sekretbildung. Sekretgranula gibt es nur im Gebiet des GOLGI-Apparats und im Zellapex. Technik: Pilocarpin, CHAMPY-Osmium, Azan. Vergrösserung 2200 ×.

Abb. 68. Meerschweinchen. Kehlkopf. Ziemlich leere Schleimzellen. In den Chondriosomen reichlich Anschwellungen und Bläschenbildungen. Technik: CHAMPY-Osmium, NASSONOV-KULL. Vergrösserung 2200 ×.

Abb. 69. Maus. Kehlkopf. Eiweisszellen mit undeutlich sichtbarem GOLGI-Negativ. Die sehr kleinen Sekretgranula grenzen deutlich an die GOLGI-Zone. Einzelne Granula stehen eben im Begriff, in den Zellapex einzutreten. In den Zellen ist ein stark entwickeltes Supranukleär- und Basallamellensystem wahrzunehmen. Technik: ZENKER, Azan. Vergrösserung 2200×.

Abb. 70. Katze. Trachea. Volle Eiweisszelle, wo man mit Azan rot und blau gefärbte Granula und einzelne »Ringgranula» unterscheiden kann. Technik: Atropin, CHAMPY, Azan. Vergrösserung 2200 ×.

Abb. 71. Katze. Trachea. Leere Schleimzelle. Über dem Kern wenige mit Schleim gefüllte Protoplasmamaschen. Dazu enthält die Zelle mehrere mit Azan rot oder dunkelblau gefärbte, missfarbige Stücke. Technik und Vergrösserung: wie oben.

Abb. 72. Katze. Typisches Bild einer Eiweisszelle der Unterzungendrüse. Das GOLGI-Negativ sehr gut sichtbar. Längs seiner Balken sind Sekretgranula angeordnet. Andere Granula haben sich im Zellapex angehäuft. Die Kittleisten sind rot gefärbt. Technik: SCHAFFER, Azan. Vergrösserung 2200×.

Tafel 13. **Meerschweinchen:** Kehlkopf.

Abb. 73. Die Sekretion beginnende Schleimzelle, wo sämtliche Sekretgranula Eisenhämatoxylin annehmen, weshalb es schwer ist, dieselbe von einer Eiweisszelle zu unterscheiden. Technik: CHAMPY, Eisenhämatoxylin. Vergrösserung 1600×.

Abb. 74. Schleimzelle mit erhalten gebliebenen Granula. Die kleineren Körnchen färben sich mit Eisenhämatoxylin schwarz, die grösseren gelb; auch »Ringgranula» sind sichtbar. Technik und Vergrösserung: wie oben.

Abb. 75. Eine relativ volle und zwei sich entleerende Schleimzellen. In der Zelle links hat sich das Sekret deutlich in einen supranukleären und einen apikalen Teil geteilt. Technik und Vergrösserung: wie oben.

Abb. 76. Entleerte, grobprotoplasmatische Schleimzelle. Technik und Vergrösserung: wie oben.

Abb. 77. Eine in ihrer Entleerung ziemlich weit fortgeschrittene Schleimzelle. Die Zellgrenze gegen das Lumen stellenweise verschwunden. Der basale Zellteil protoplasmatisch. In den grossen, zusammenfliessenden Protoplasmamaschen eine schwach färbbare, homogene Masse. Das Protoplasma ist grobfaserig. Technik und Vergrösserung: wie oben.

Abb. 78. Mitochondrien und GOLGI-Negativ in einer leeren Schleimzelle. Technik: KOLSTER, NASSONOV-KULL. Vergrösserung 2500×.

Abb. 79. Mitochondrien in einer Schleimzelle, die ihre Sekretbildung beginnt. Das Sekret ist im GOLGI-Apparat und Zellapex angeordnet. Technik und Vergrösserung: wie oben.

Abb. 80. Schleimzelle. Eine Chondriosomenzone trennt die zentrale Sekretgruppe von der apikalen. Technik: KOLSTER, Eisenhämatoxylin. Vergrösserung: wie oben.

Abb. 81. Relativ volle Schleimzelle. Ein kleiner Überrest der Mitochondrienquerzone ist noch vorhanden. Technik: KOLSTER, NASSONOV-KULL. Vergrösserung: wie oben.

Abb. 82. Relativ volle Schleimzellen. Die Sekretgranula sind undeutlich begrenzt, in »Auflösung» begriffen. Der GOLGI-Apparat sieht aus wie eine einfache Schalenbildung in der Zellbasis. Technik: Atropin, CHAMPY-Osmium, NASSONOV-KULL. Vergrösserung 1600 ×.

Abb. 83. Zentrale und apikale Sekretgruppe in einer Schleimzelle haben sich eben vereinigt. Die Granula sind ziemlich gut erhalten. Technik: CHAMPY-Osmium, Azan. Vergrösserung 1600 ×.

Abb. 84. Supranukleäre Granulagruppe innerhalb des GOLGI-Apparats in einer Schleimzelle. Einige Granula stehen eben im Begriff, sich mit der apikalen Sekretgruppe zu vereinigen. Technik und Vergrösserung: wie oben.

Abb. 85. Leere Eiweisszellen, die linke von der Oberfläche betrachtet. Mitochondrien und GOLGI-Negativ sind sichtbar. Technik: Pilocarpin, KOLSTER, Eisenhämatoxylin. Vergrösserung 2500 ×.

Abb. 86. Halbvolle Eiweisszellen. Mitochondrien und GOLGI-Negativ sind sichtbar. In der Zelle rechts einige fuchsinophile Granula (im Bilde schwarz). Technik: KOLSTER, ALTMANN. Vergrösserung 2500 ×.

Abb. 87. Eiweisszelle mit einer zentralen und einer apikalen Sekretgruppe. Die zentrale ist vom GOLGI-Negativ umschlossen. Zwischen beiden Gruppen die Chondriosomenzone. Technik und Vergrösserung: wie oben.

Tafel 14. **Katze:** Trachea.

Abb. 88. Mitochondrien in Schleimzellen verschiedener Stadien. Technik: Atropin, KOLSTER, NASSONOV-KULL. Vergrösserung 1700×.

Abb. 89. Mitochondrien und »Mitochondrienstücke» in leeren Schleimzellen. Technik: KOLSTER, NASSONOV-KULL. Vergrösserung 1700 ×.

Abb. 90. GOLGI-Apparate in indifferenten Zellen. Technik: Pilocarpin, CHAMPY-Osmium. Vergrösserung 2200 ×.

Abb. 91. Schleimzelle im Beginn der Sekretbildung. Mucikarmin annehmende Sekretgranula kommen in der GOLGI-Zone und im Zellapex vor. Technik: Atropin, CHAMPY-Osmium, Mucikarmin. Vergrösserung 2200 ×.

Abb. 92. Dasselbe wie oben. Pilocarpin, Technik und Vergrösserung sonst wie oben.

Abb. 93. Halbvolle Schleimzelle. Die Sekretgruppe im GOLGI-Apparat und im Apex haben sich vereinigt. Technik und Vergrösserung: wie oben.

Abb. 94. Mitochondrien in sekretvollen Eiweisszellen. Die Sekretgranula hatten sich mit Aurantia gefärbt. Technik: Atropin, KOLSTER, NASSONOV-KULL. Vergrösserung 1700 ×.

Abb. 95. Faltiger Kern einer sekretarmen Schleimzelle. Technik: CHAMPY-Osmium, NASSONOV-KULL. Vergrösserung 2200 ×.

Abb. 96. Kern einer Eiweisszelle nach der Technik von CHAMPY-BENDA. Das Kernkörperchen enthält mit Kristallviolett gefärbte Körnchen. Die Kerne der Schleimzellen sind ebenso beschaffen. Vergrösserung 2200 ×.

Abb. 97. Mitochondrien in halbgefüllten Eiweisszellen. Technik: Atropin, KOLSTER, NASSONOV-KULL. Vergrösserung 1700 ×.

Abb. 98. Mitochondrien in einer leeren Eiweisszelle. Technik und Vergrösserung: wie oben.

Tafel 15. **Katze:** Trachea.

Abb. 99. GOLGI-Apparat in leeren Eiweisszellen. In der Zelle links einzelne fuchsinophile Granula (im Bilde schwarze Punkte) und ein paar Vakuolen. Technik: CHAMPY-Osmium, NASSONOV-KULL. (Die schlecht erhaltenen Chondriosomen sind wegen Überdifferenzierung nicht sichtbar.) Vergrösserung 2000 ×.

Abb. 100 und *101.* Eiweisszellen. Die Sekretgranula sind hauptsächlich innerhalb der GOLGI-Balken und im Zellapex angeordnet. Technik: ALTMANN-Osmium. Vergrösserung 2500 ×.

Abb. 102. Ziemlich volle Eiweisszellen. Die GOLGI-Apparate begrenzen die Granulaanhäufung von der Basalseite. Die Sekretgranula sind stark fuchsinophil. Die Chondriosomen treten als helle Überreste hervor. In der Basis der mittleren Zelle eine Vertiefung, die durch einen Korbzellenausläufer hervorgerufen ist. Technik: Pilocarpin, CHAMPY-Osmium, NASSONOV-KULL. Vergrösserung 2500 ×.

Abb. 103. Volle Eiweisszelle. Der GOLGI-Apparat ist nicht ganz einheitlich, liegt jedoch im supranukleären Gebiet. Technik: CHAMPY-Osmium, Azan. Vergrösserung 2500 ×.

Abb. 104. Albuminöser Acinus, wo zahlreiche Vakuolen sich den Sekretkapillaren anschliessen. Die Zellen sind dunkler tingiert als sonst. Die Granula undeutlich begrenzt, missfarbig. Technik: CHAMPY, Azan. Vergrösserung 1100 ×.

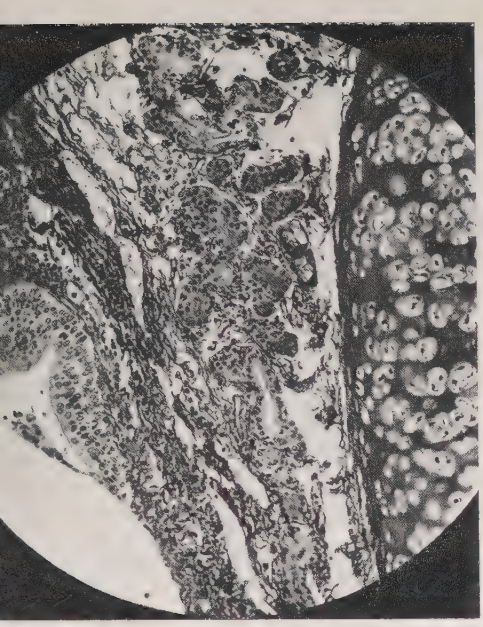

20

21

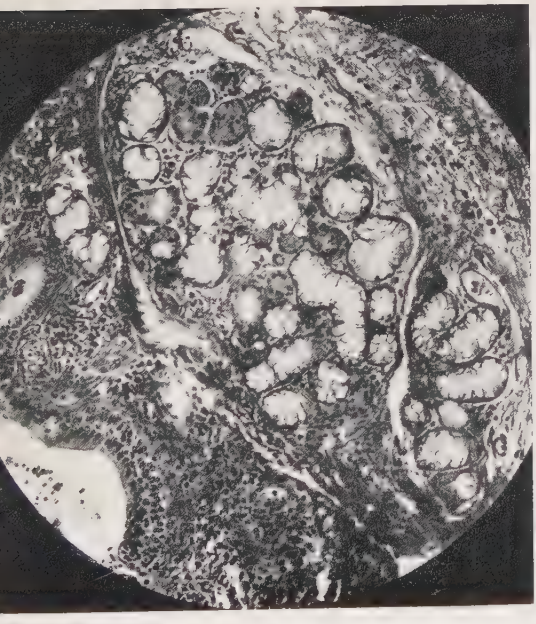

22

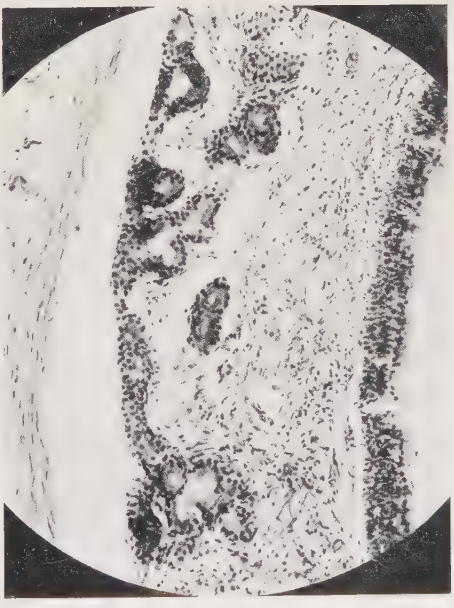

23

Järvi: Trachea- u. Larynxdrüsen.

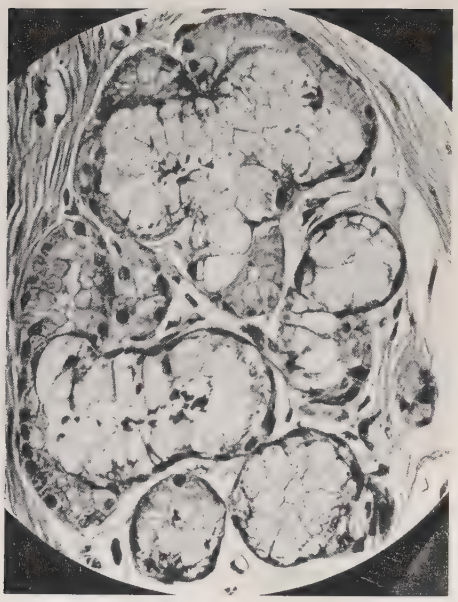

24

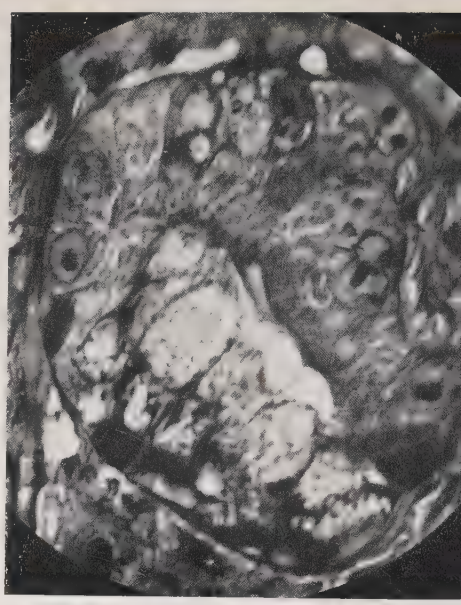

25

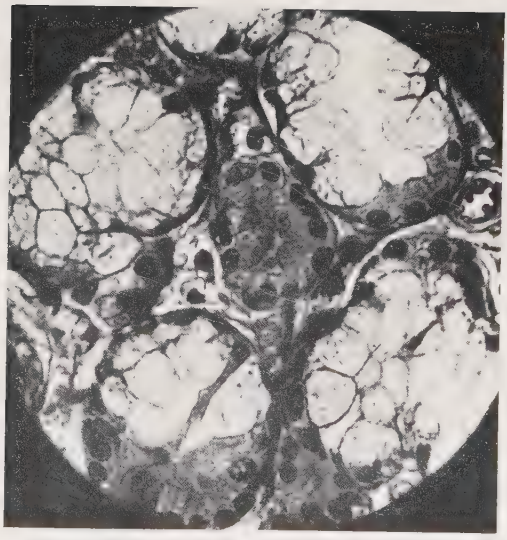

26

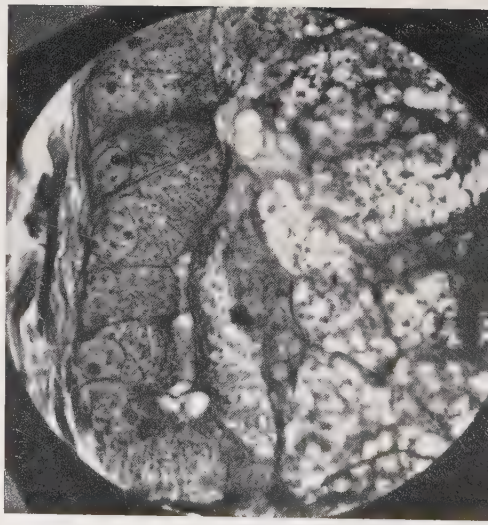

27

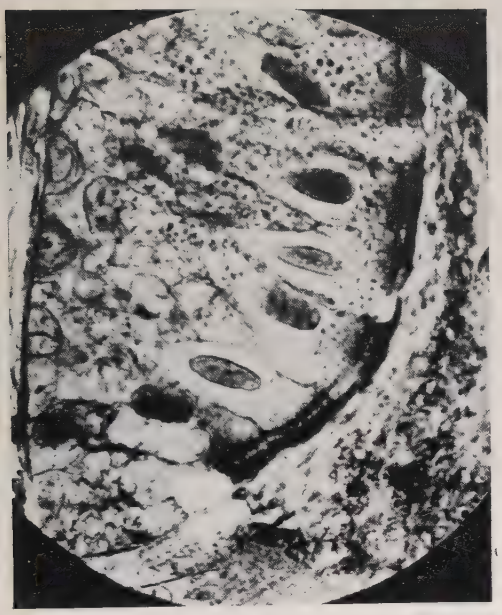

28

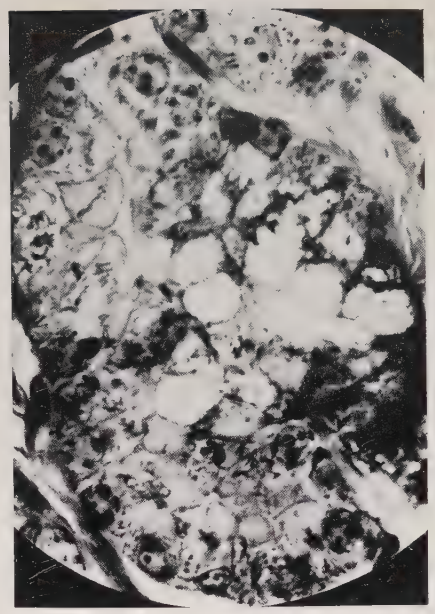

29

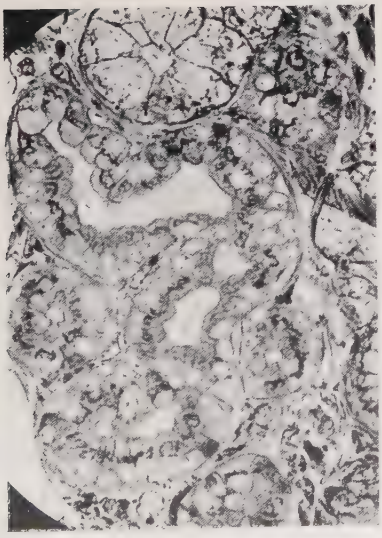

30

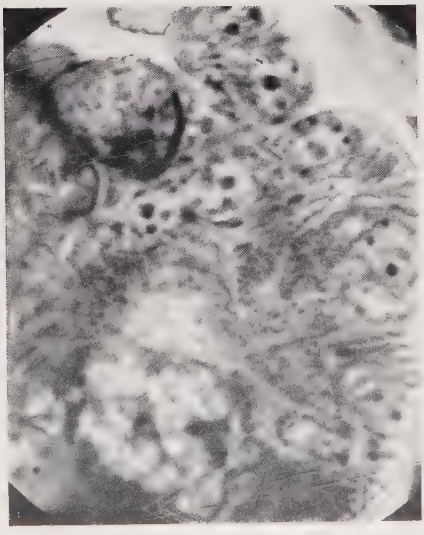

31

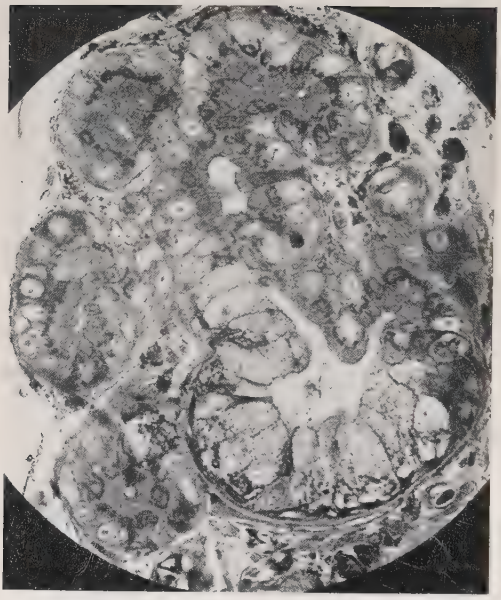

32

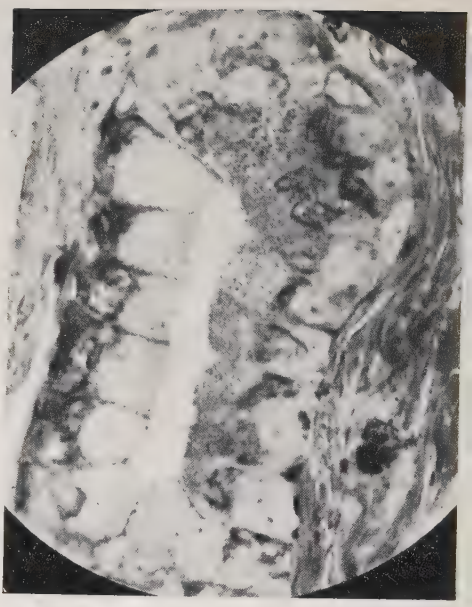

33

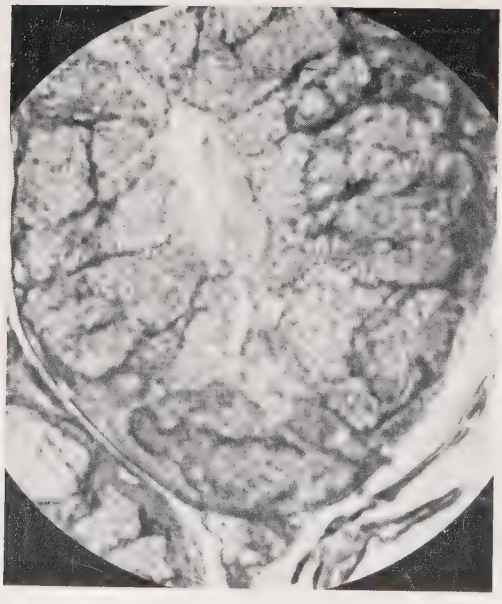

34

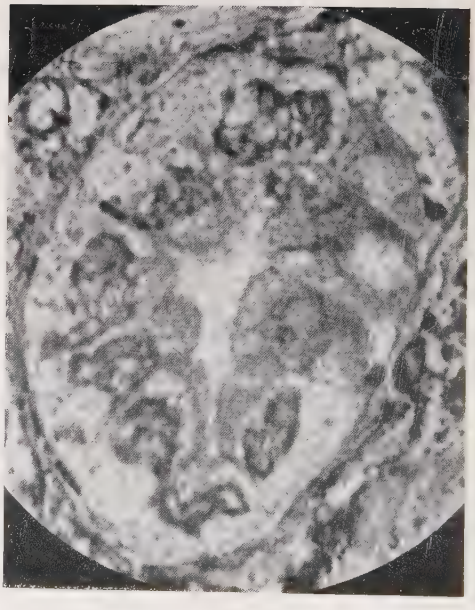

35

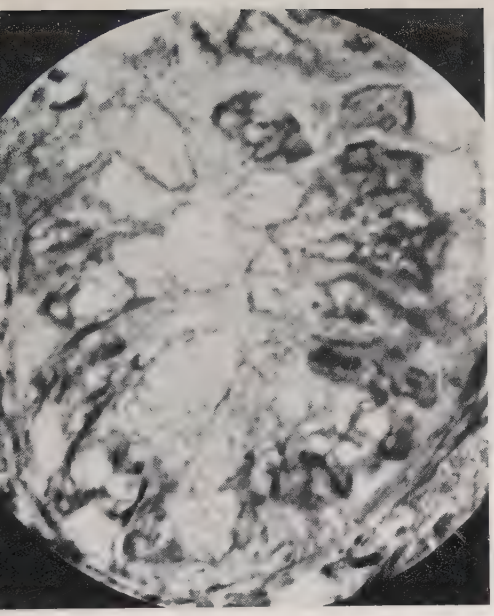

36

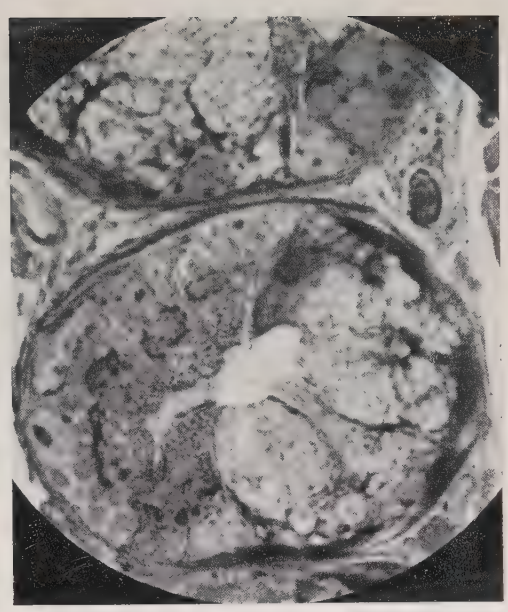

37

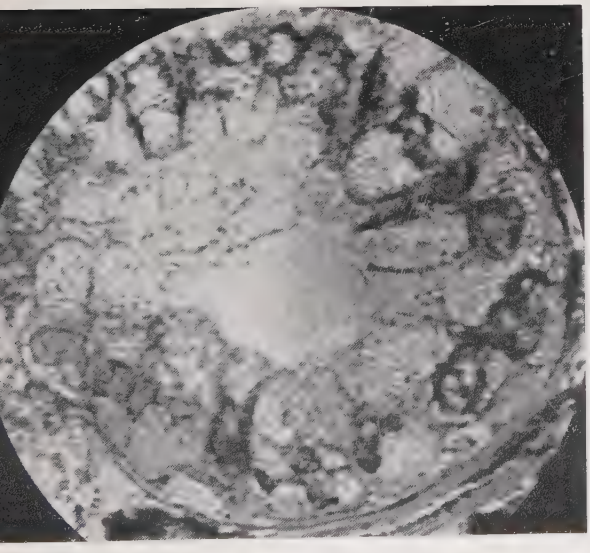

38

39

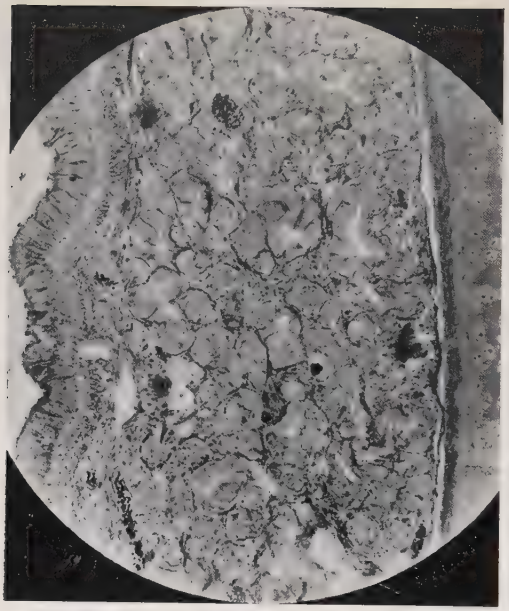

40

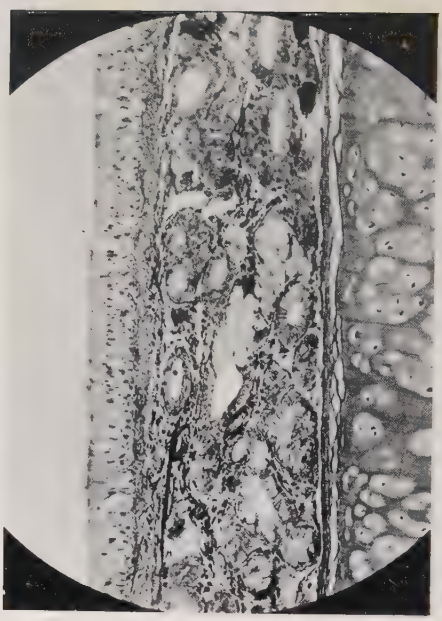

41

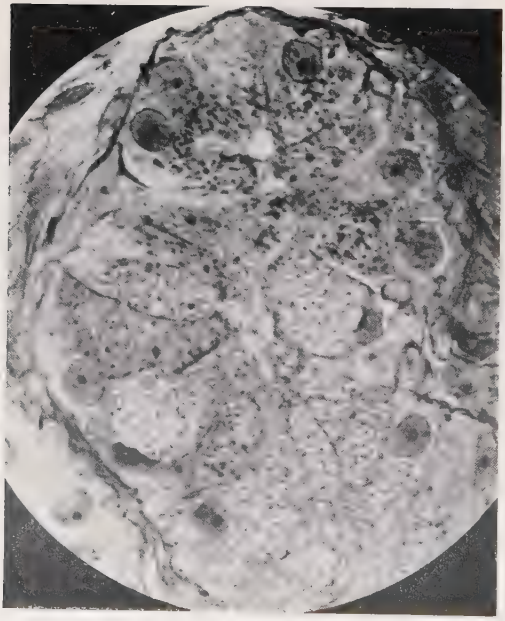

42

43

44

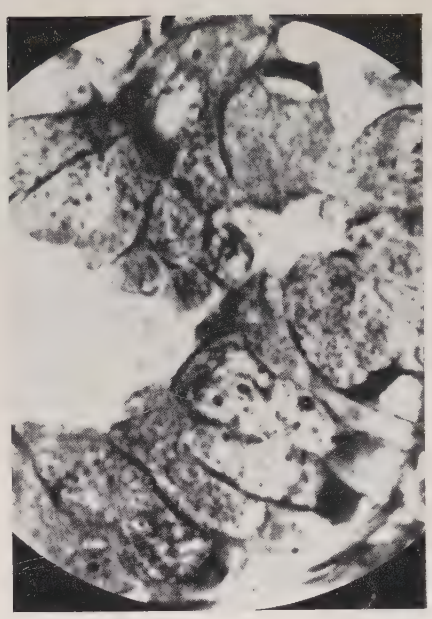

45

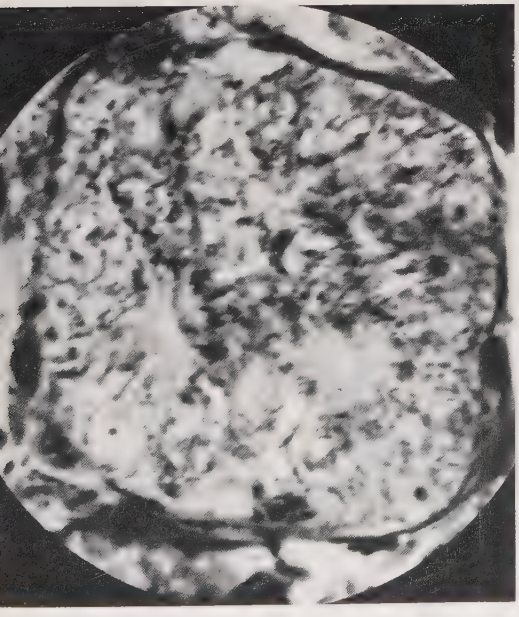

46

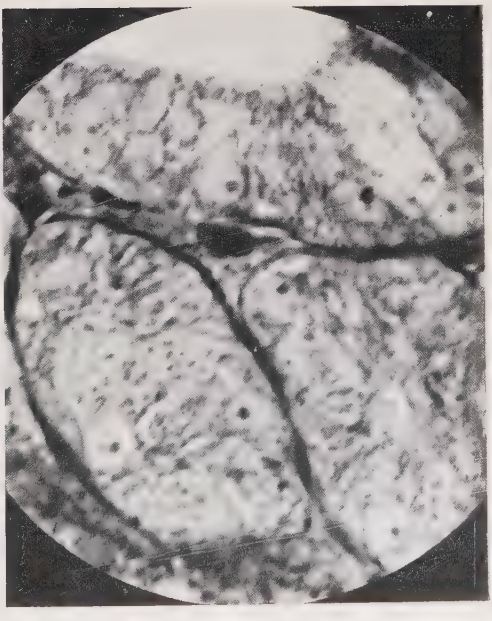

47

48

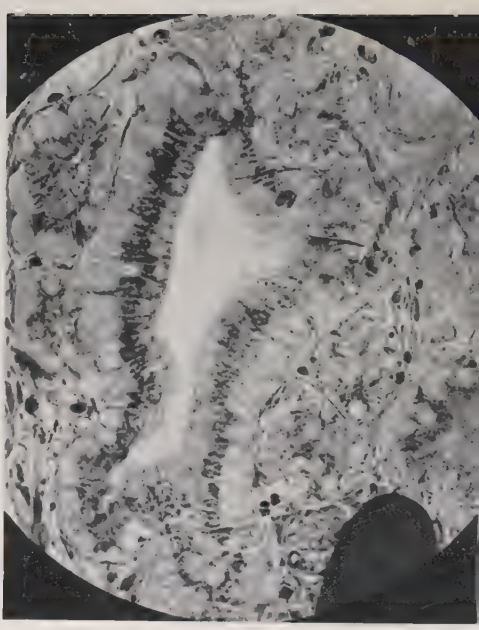

49

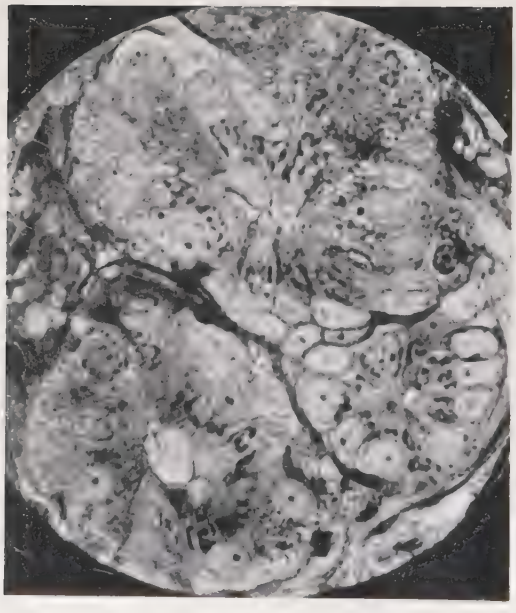

50

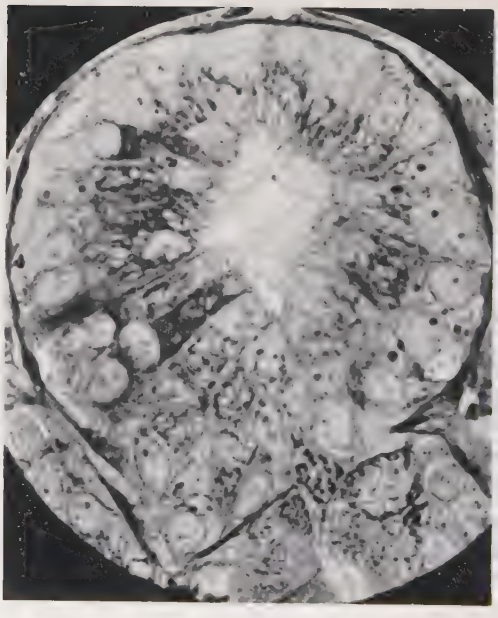

51

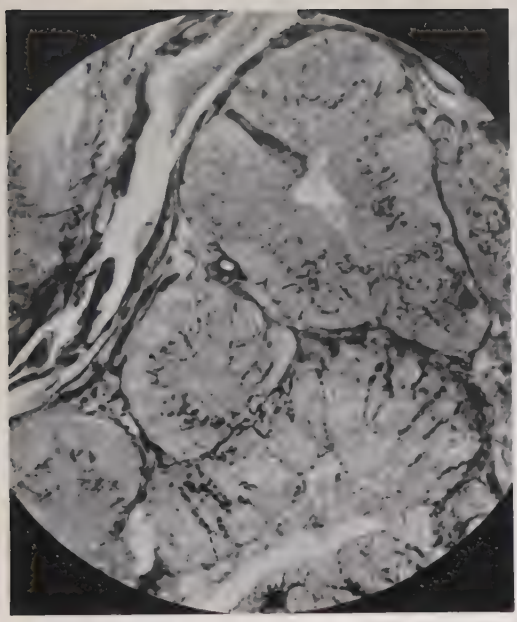

52

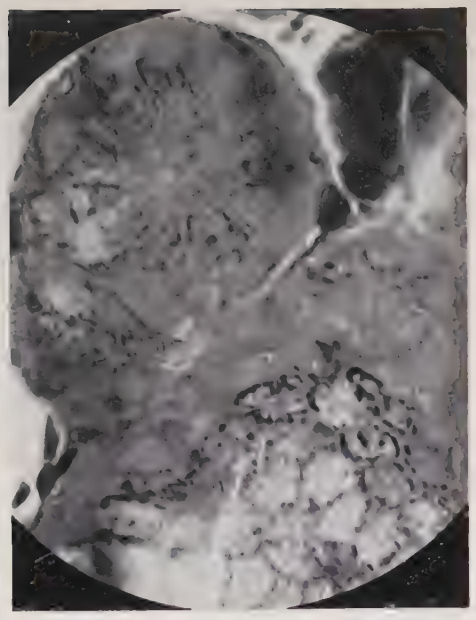

53

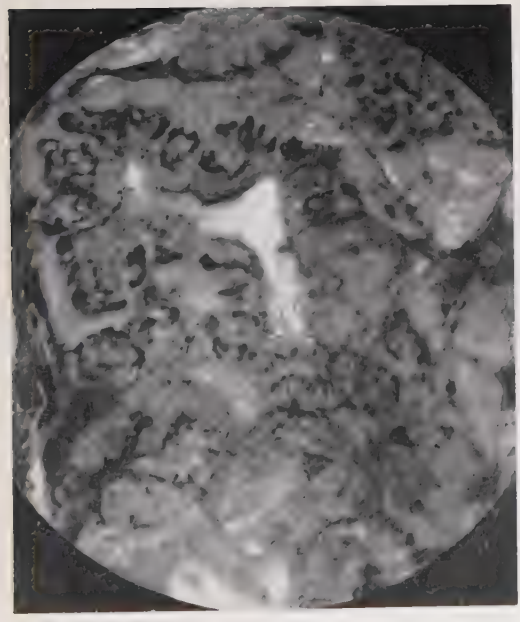

54

55

Tafel 10.

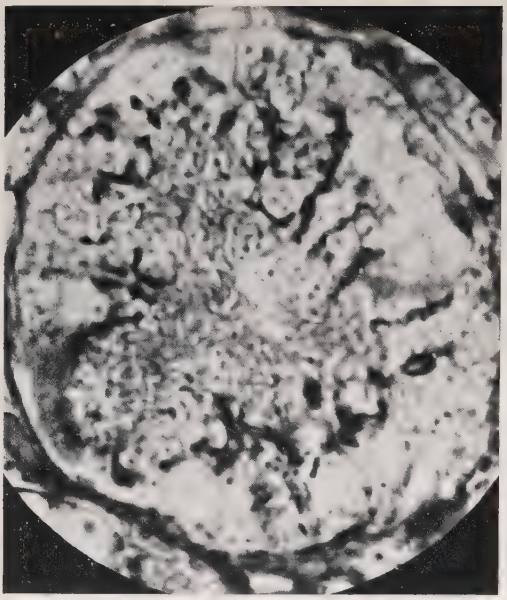

56

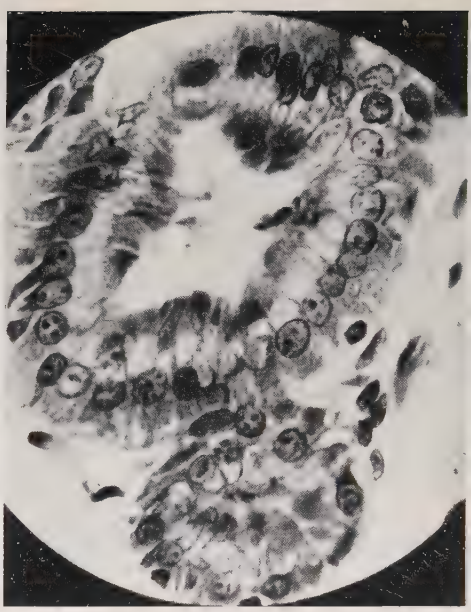

57

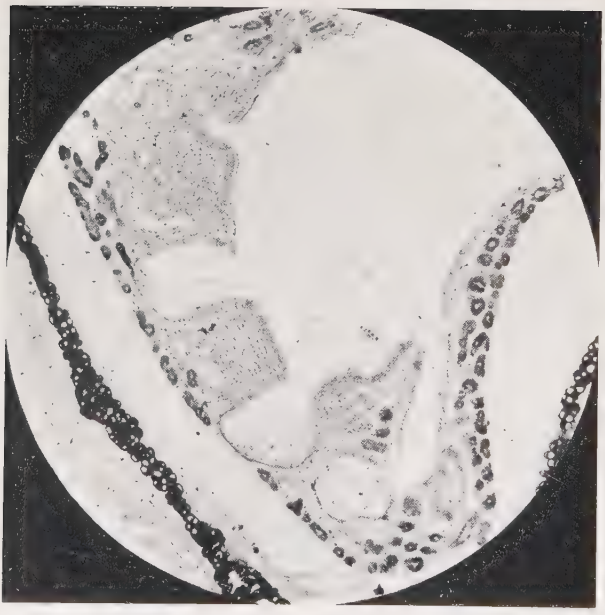

58

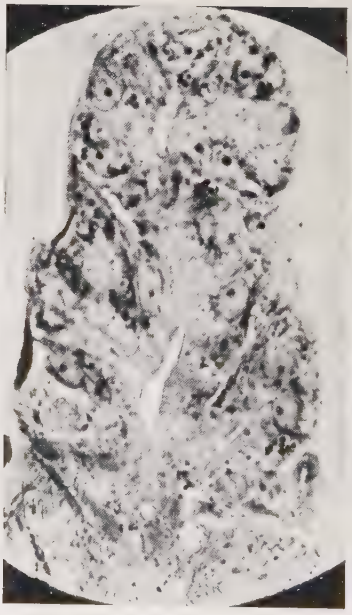

59

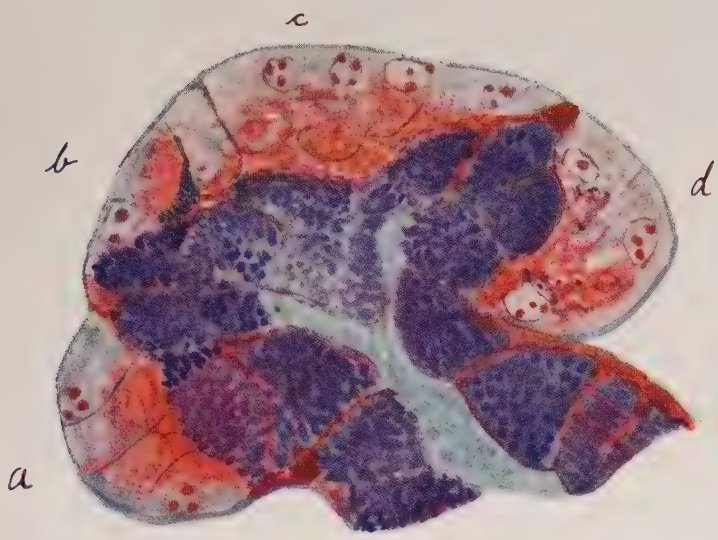

60



61

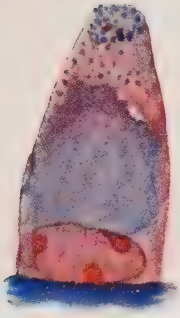

62

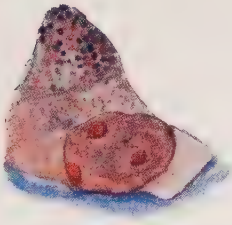

63

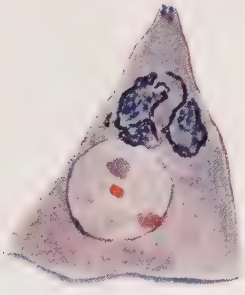

64

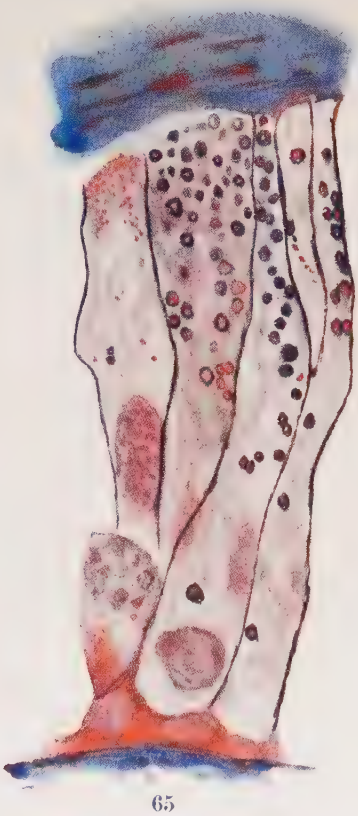

65

Tafel 12.

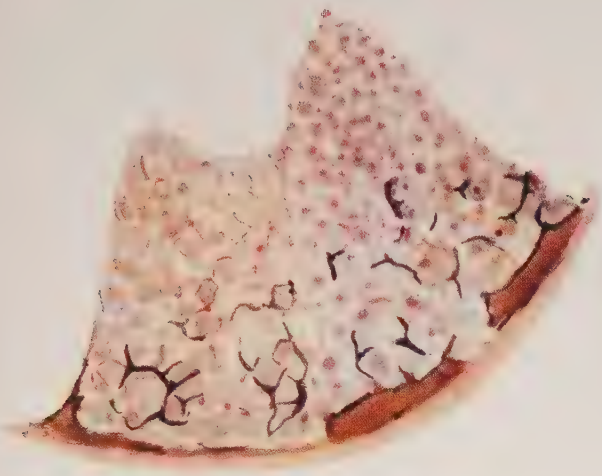

66

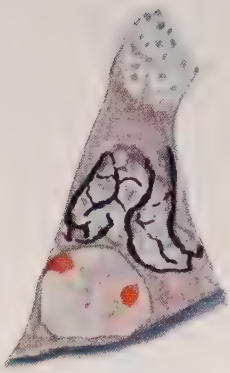

67

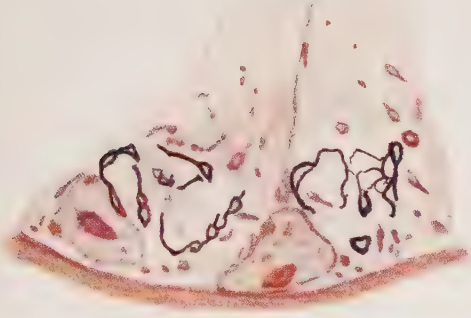

68

69

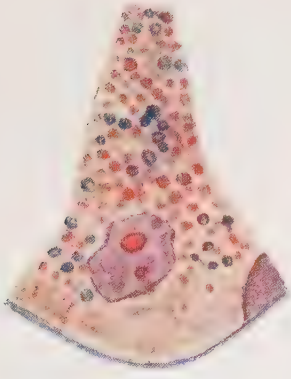

70

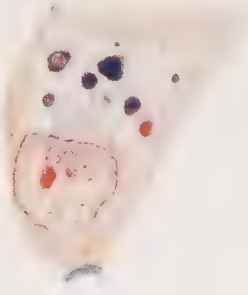

71

72

73

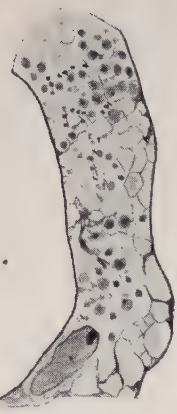

74

75

76

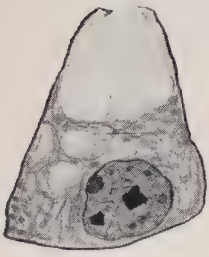

77

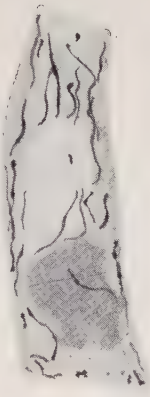

79

81

78

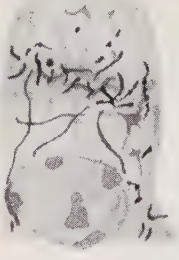

80

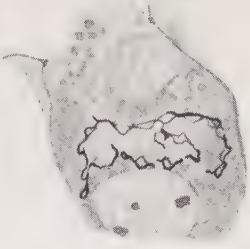

84

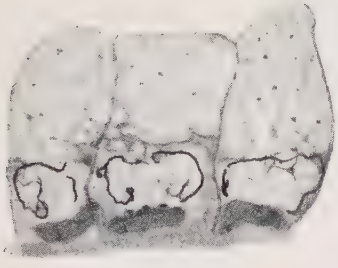

82

83

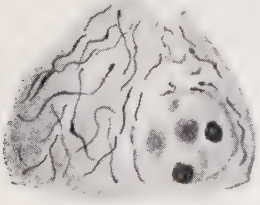

85

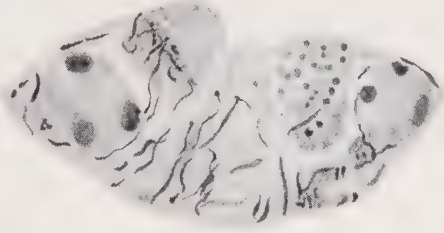

86

87



88

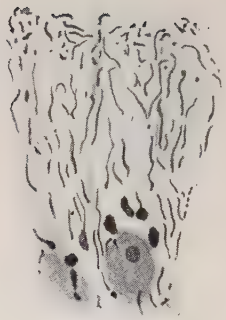

89

90

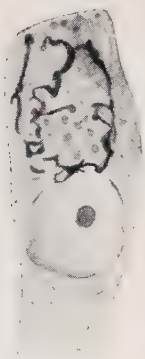

91

92

93

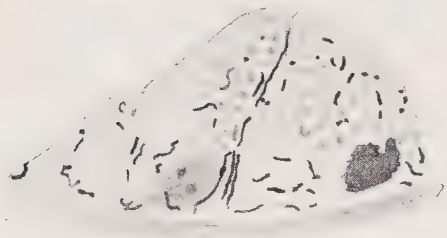

94

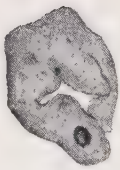

95

96

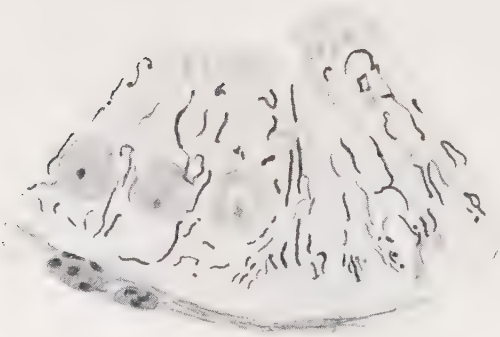

97

98

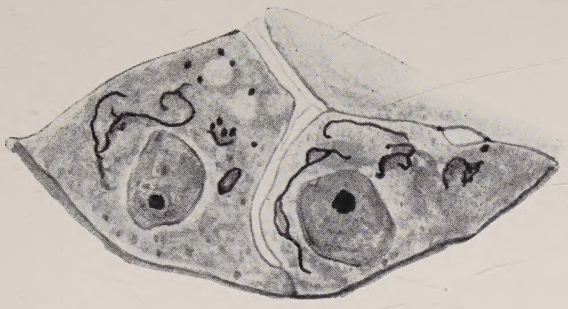

99

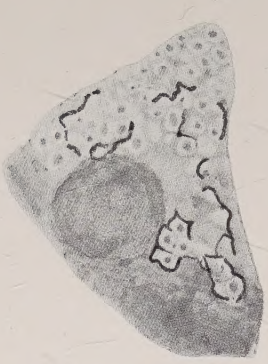

100

101

102

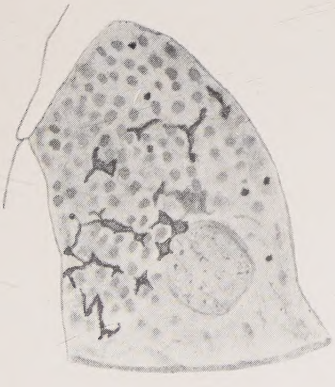

103

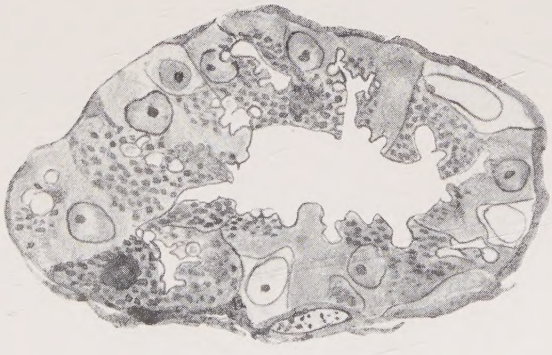

104